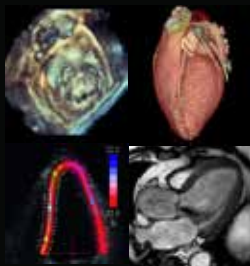


February 25-27, 2017  
Belgrade, Serbia, Crowne Plaza Hotel

Drugi kongres  
**K**ardiovaskularnog  
**I**midžinga  
**S**rbije 2017  
sa međunarodnim učesćem



The Second Congress of  
**C**ardiovascular  
**I**maging of  
**S**erbia 2017  
with international participation



Under the Patronate of  
HRH Crown Princess Katherine

**FINALNI PROGRAM**  
**FINAL PROGRAMME**



**ORGANIZATOR/ORGANISER**

Radna grupa za kardiovaskularni imidžing Udruženja kardiologa Srbije/  
Working group on cardiovascular imaging of the Cardiology Society of Serbia

# Atolip<sup>®</sup>

(atorvastatin)

film tbl. 30 x 10 mg

JKL 1104551

film tbl. 30 x 20 mg

JKL 1104552

## Indikovano u

terapiji hiperholesterolemija  
prevenciji kardiovaskularnih bolesti

## Smanjuje

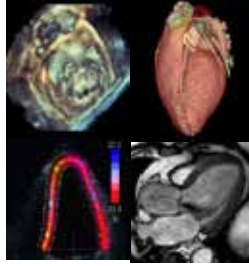
ukupni holesterol (30-46%)  
LDL-holesterol (41-61%)  
apolipoprotein B (34-50%)  
trigliceride (14-33%)

## Komforno doziranje

jednom dnevno  
u bilo koje vreme dana,  
sa ili bez hrane



**Galenika** a.d.  
BEOGRAD



Drugi kongres  
**K**ardiovaskularnog  
**I**midžinga  
**S**rbije 2017  
sa međunarodnim učesćem  
Beograd 25-27. februar 2017.

The Second Congress of  
**C**ardiovascular  
**I**maging of  
**S**erbia 2017  
with international participation  
Belgrade, February 25-27, 2017

# FINALNI PROGRAM

# FINAL PROGRAMME

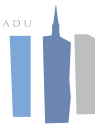

Cardiology Society of Serbia



A Registered Branch of the ESC

UNIVERZITET U BEOGRADU  
MEDICINSKI  
FAKULTET



KLINIČKI CENTAR SRBIJE

<http://www.uksrb.rs>



# DOBRODOŠLICA

*Drugi Kongres kardiovaskularnog imidžinga u Srbiji je od velikog značaja za Udruženje kardiologa Srbije, i predstavlja kontinuitet sa prvim kongresom, koji je sa velikim uspehom održan 2015 godine. Cilj ovog kongresa je da sadašnjim i budućim kardiolozima omogući najbolju edukaciju, kao i platformu za buduća istraživanja u svim modalitetima kardiova-*

*skularnog imidžinga.*

*Radna grupa za kardiovaskularni imidžing razvila je snažnu međunarodnu mrežu, koristeći zajedničke aktivnosti sa EACVI i mnogim drugim inostranim udruženjima i u oblasti edukacije i u oblasti istraživačkog rada. Ovaj kongres, uz učešće priznatih eksperata i uvažениh profesora iz oblasti kardiovaskularnog imidžinga, je još jedan korak u unapređenju i učvršćivanju ove saradnje.*

*Važan deo našeg kongresa je prikaz originalnih radova, zbog čega će svi prihvaćeni apstrakti biti prikazani u formi moderiranih postera. Molimo Vas da posetite salu gde će biti postavljeni posteri i razmenite ideje sa našim mladim kardiolozima-istraživačima. Učešće mladih istraživača iz oblasti kardiologije i radiologije će biti stimulirano i podržano kroz organizaciju različitih radionica, praktičnih sesija i kliničkih seminara.*

*Želeli bi i da se zahvalimo našim partnerima iz farmaceutske industrije koji su podržali ovaj kongres: Hemofarm Stada, GE, Galenika, Pfizer, Bayer, Genzyme, Amicus, Actavis, Alkaloid.*

*Beograd je poznat po svojoj bogatoj istoriji, kulturi, posebnom duhu i šarmu. Ponosni smo i srećni što Vas imamo za goste i nadamo se da ćete uživati u vremenu provedenom u našem glavnom gradu.*

*Dobrodošli u Srbiju, zemlju poznatu po velikim umovima koji su proneli slavu svoje domovine širom sveta. Lista naših znamenitih ljudi je velika, pomenimo samo neke od njih: Nikola Tesla, Milutin Milan-Ković, Mihajlo Pupin, Ivo Andrić, Mileva Marić Einstein, Nadežda Petrović, Vojvoda Živojin Mišić, Vojvoda Stepa Stepanović, Milunka Savić, Stevan Mokranjac, kao i naši savremenici Emir Kusturica i Novak Đoković.*

*Velika je čast za Udruženje kardiologa Srbije što će njeno visočanstvo, princeza Katarina Karađorđević biti pokrovitelj ovog kongresa koji promovise ono najbolje što pruža medicina kao profesija.*

*Hvala vam što ste uzeli učešće na drugom Kongresu Kardiovaskularnog Imidžinga u Beogradu 2017. i očekujemo Vas ponovo na sledećem kongresu 2019!*

*Ivana Nedeljković*

Prof. dr Ivana Nedeljković, FESC  
Predsednik Radne grupe za kardiovaskularni imidžing  
Udruženja kardiologa Srbije

# WELCOME

*The Second Congress on Cardiovascular Imaging of Serbia is the Congress of great importance for our National Society and represents the continuation of great success of the First congress on Cardiovascular Imaging of Serbia held in 2015 aiming to provide the cardiologist of tomorrow with the highest quality education platform for education and research in all imaging modalities.*

*The Working Group on Cardiovascular Imaging of Serbia develops a strong international net-work, using joint activities with EACVI both for research and education, incorporating multimodality imaging project, in collaboration with other associations worldwide. Our meeting, with experts and distinguished international Professors, is one step further in this cooperation.*

*Our congress will focus on the clinical scenario demonstrating how multimodality imaging may affect clinical decision making and outcome, through the interaction with leading imaging experts from all over the world. An important part of the programme is the presentation of the original results and all posters will be moderated. Please make sure to visit the poster area and exchange the ideas with fellow investigators. The participation of young cardiologists and radiologists and researchers will be stimulated and supported through the organization of imaging campus, teaching session and clinical seminars.*

*We would like to thank our pharma industry partners who supported our congress: Hemo-farm Stada, GE, Pfarmaswiss, Genzyme, Galenika, Pfizer, Bayer, Beolaser, Actavis, Amicus, Alkaloid,*

*Belgrade is famous for its great history, culture, special spirit and charm, so we are glad to have you as our guests and we hope that you will spend nice time in Serbian capital.*

*Welcome to Serbia, a country world-known for great minds who brought fame and reputation to their homeland. The list is pretty long, but let me mention just a couple of them: Nikola Tesla, Milutin Milan-Ković, Mihajlo Pupin, Ivo Andrić, Mileva Marić Einstein, Nadežda Petrović, Vojvoda Živojin Mišić, Vojvoda Ste-pa Stepanović, Milunka Savić, Stevan Mokranjac, and our contemporary Emir Kusturica and Novak Đoković.*

*It is a great honor for our Cardiology Society of Serbia to have Her Royal Highness Crown Princess Katherine Karađorđević as a patron of this particularly important meeting that promotes excellence of medical profession.*

*Thank you for being a part of The Second Congress on Cardiovascular Imaging in Belgrade 2017, and we expect you again at next CIS 2019!*



*Associate Professor Ivana Nedeljković, MD, PhD, FESC  
President of the WG for cardiovascular imaging of the  
Cardiology Society of Serbia*

# OSNOVNE INFORMACIJE O KONGRESU/ BASIC CONGRESS INFORMATION

## **IME KONGRESA / THE NAME OF THE CONGRESS**

Drugi kongres kardiovaskularnog imidžinga Srbije/  
*The second congress of cardiovascular imaging of Serbia*

## **ORGANIZATOR / ORGANISER**

Radna grupa za kardiovaskularni imidžing Udruženja kardiologa Srbije/  
*Working group on cardiovascular imaging of the Cardiology Society of Serbia*  
Višegradska 26, 11000 Beograd, Srbija Tel: +381 11 361 56 28  
mail: kontakt@uksrb.rs, www.uksrb.rs

## **MESTO ODRŽAVANJA KONGRESA / CONGRESS VENUE**

CROWNE PLAZA hotel, Vladimira Popovića 10, 11070 Beograd, Srbija  
Hotel Front Desk: 381-11-2204115  
Hotel Fax: 381-11-2204104  
Hotel Email: begcp.frontdesk@ihg.com

## **VREME ODRŽAVANJA KONGRESA / CONGRESS TIME**

25-27. februar 2017 / 25-27<sup>th</sup> February 2017

## **KOTIZACIJA / REGISTRATION FEE**

Kotizacija za kongres iznosi 100 evra + PDV.  
Za studente ulaz je besplatan, uz indeks ili potvrdu.  
*Registration fee is 100 Euros+VAT.*  
*For students entrance is free with index or other form of confirmation.*

## **JEZICI KONGRESA/ LANGUAGES OF THE CONGRESS**

Zvanični jezici kongresa su srpski i engleski.  
*The official languages during the congress are English and Serbian.*

**Losar**<sup>®</sup>



# OSNOVNE INFORMACIJE O KONGRESU/ BASIC CONGRESS INFORMATION

## **PROGRAM INDUSTRIJE / INDUSTRY PROGRAMME**

Naši partneri iz imidžing industrije ponudili su bogat edukativni program tokom kongresa od demonstracije ehokardiografskih mašina i radnih stanica na izložbi do radionica/ imidžing kampusa. Predlažemo učesnicima kongresa da iskoristite ovu jedinstvenu priliku i da upoznaju najbolje ponude industrije kardiovaskularnog imidžinga Evrope i sveta u Srbiji.

*Our industry partners offer interesting and rich educational programme during the congress, from demonstration of the modern imaging machines on exhibition to imaging campus. We recommend participants to take this unique opportunity to get familiar with the latest medical solutions in cardiovascular imaging of Europe and world, here in Serbia.*

## **DOSTUPNOST INTERNETA / INTERNET AVAILABILITY**

U holu hotela Crowne Plaza i salama za predavanje dostupan je besplatan bežični internet.

*Free wireless internet is available in the central hall and meeting rooms of Crowne plaza hotel.*

## **AKREDITACIJA KONGRESA**

U toku je akreditacija kongresa kod Zdravstvenog saveta Srbije

*The accreditation process by the Health council of Serbia is in progress.*

## **SVAKODNEVNE NOVOSTI SA KONGRESA NA INTERNETU / EVERYDAY CONGRESS NEWS ON INTERNET**

Saznajte svakodnevno šta se događalo na kongresu preko interneta. Na sajtu [www.uksr.rs](http://www.uksr.rs) pročitajte dnevne izveštaje naših reportera volontera sa ključnih sesija svakog dana.

*We provide daily updates and the latest news on the key sessions during the Congress. You can read daily reports written by our volunteer reporters on the web page [www.uksr.rs](http://www.uksr.rs).*

# OSNOVNE INFORMACIJE O KONGRESU/ BASIC CONGRESS INFORMATION

## **POSTANITE ČLAN RADNE GRUPE ZA KARDIOVASKULARNI IMIDŽING UKS / *BECOME A MEMBER OF WG FOR CARDIOVASCULAR IMAGING***

Članstvo u radnoj grupi za kardiovaskularni imidžing Srbije je besplatno. Postanite član! Dovoljno je da popunite prijavu na registracionom desku (ne zaboravite broj Vaše licence).

*Membership in the WG on cardiovascular imaging of the Cardiology Society of Serbia is free. Become a member! All you have to do is to fill in the registration form on the registra-tion desk (do not forget your license number).*

## **INFORMACIJE O POSTER PREZENTACIJAMA / INFORMATION REGARDING POSTER PRESENTATIONS**

Originalni radovi prihvaćeni za poster prezentaciju treba da budu postavljeni u periodu od 09:00 do 20:00. Autor treba da bude pored postera u toku sesije "moderirani poster" (od 10:00 do 11:00).

*Original abstract accepted for poster presentation should be displayed from 09:00-20:00. The presenting author should be present by the poster during moderated poster sessions (from 10:00-11:00).*

## **NAGRADA ZA NAJBOLJE MLADE AUTORE / *THE BEST YOUNG AUTHORS AWARD***

Međunarodni žiri pregledaće sve postere i odabrat će 10 najboljih postera mlađih autora (starosti do 40 godina), kojima će biti dodeljene nagrade.

*International jury will review all posters and select top 10 posters presented by young authors (below 40 yrs) who will be rewarded.*

**Atolip**<sup>®</sup>  
(atorvastatin)

 **Galenika** a.d.  
BEOGRAD



## POČASNI ODBOR/ *Honorable committee*

### Članovi / *Members*

- Akademik **Vladimir Kostić** predsednik Srpske Akademije Nauka i Umetnosti / *President, Serbian Academy of Science and Art*
- Akademik **Ljubiša Rakić**, potpredsednik Srpske Akademije Nauka i Umetnosti za medicinske nauke / *vice-president, Serbian Academy of Science and Art*
- Akademik **Dragan Micić**, sekretar medicinskog odeljenja Srpske Akademije Nauka i Umetnosti / *secretary, department of medical sciences*
- Akademik **Veselinka Šušić**, bivši sekretar medicinskog odeljenja Srpske Akademije Nauka i Umetnosti / *past secretary, department of medical sciences*
- Akademik **Vladimir Kanjuh**, predsednik, Udruženje za aterosklerozu Srbije / *President, Serbian Atherosclerosis Society*
- Akademik **Dušica Lečić-Toševski**
- Akademik **Vladimir Bumbaširević**, rektor Univerziteta u Beogradu / *Rector, University of Belgrade*
- Akademik **Nebojša Lalić**, dekan medicinskog fakulteta u Beogradu / *Dean, Medical faculty of Belgrade*
- Asistent dr **Zlatibor Lončar**, ministar zdravlja Republika Srbije / *Ministry of health, Republic of Serbia*
- Docent dr **Milika Ašanin**, direktor Univerzitetskog Kliničkog Centra Srbije / *Director, University Clinical Center of Serbia*
- Akademik **Radoje Čolović**, predsednik Srpskog lekarskog društva / *President, Serbian Medical Association*
- Akademik Profesor Emeritus **Miodrag Ostojić**, bivši predsednik Udruženja kardiologa Srbije / *Past president, Cardiology society of Serbia*
- Profesor **Zorana Vasiljević**, bivši predsednik Udruženja kardiologa Srbije / *Past president, Cardiology society of Serbia*
- Profesor **Milan Nedeljković**, bivši predsednik Udruženja kardiologa Srbije / *Past president, Cardiology society of Serbia*
- Profesor dr **Zoran Perišić**, prethodni predsednik Udruženja kardiologa Srbije / *President, Cardiology society of Serbia*
- Profesor dr **Branko Beleslin**, sadašnji predsednik Udruženja kardiologa Srbije / *President, Cardiology society of Serbia*

## **PRESEDNIK KONGRESA**

*President of the congress*

Prof. dr Ivana Nedeljković

## **GENERALNI SEKRETARI KONGRESA**

*General Secretary of the congress*

Asist. dr Danijela Trifunović Zamaklar

Asist. dr Vojislav Giga

Asist. dr Marko Banović

## **IZVRŠNI ODBOR / EXECUTIVE BOARD**



Prof. dr **I. Nedeljković**  
Predsednik radne grupe  
za kardiovaskularni imidžing / President of WG  
of Cardiovascular Imaging  
of Serbia



Prof. dr **Lj. Jovović**  
Budući predsednik  
radne grupe za kardio-  
vaskularni imidžing /  
President-elect of WG of  
Cardiovascular Imaging  
of Serbia



Prof. dr **J. Stepanović**  
Prethodni predsednik  
radne grupe za kardio-  
vaskularni imidžing /  
Past-President of WG of  
Cardiovascular Imaging  
of Serbia

## **NAUČNI ODBOR/SCIENTIFIC BOARD**

### **PRESEDNICI / Presidents**

dr Dimitra Kalimanovska –Oštrić

dr Ida Jovanović

## **ČLANOVI NAUČNOG ODBORA / SCIENTIFIC BOARD**

### **Članovi/ Members**

Ašanin Milika	Kalimanovska - Oštrić Dimitra	Potpara Tatjana
Banko Bojan	Krljanac Gordana	Petrović Milan
Banović Marko	Lović Dragan	Putnik Svetozar
Beleslin Branko	Maksimović Ružica	Putniković Biljana
Dejanović Jadranka	Marković Nataša	Radosavljević-Radovanović M.
Dekleva Milica	Milašinović Goran	Ristić Miljko
Deljanin-Ilić Marina	Mladenović Zorica	Ristić Anđelka
Giga Vojislav	Mrdović Igor	Ristić D. Arsen
Đorđević-Dikić Ana	Nedeljković Ivana	Simonović Dejan
Đukić Milan	Nestorović Emilija	Stepanović Jelena
Ivanović Branislava	Nešković N. Aleksandar	Stojšić Anastazija
Ivanović Vladimir	Nikolić Aleksandra	Trifunovic –Zamaklar Danijela
Jagić Nikola	Obrenović-Kirčanski Biljana	Vujisić-Tešić Bosiljka
Jovanović Ida	Orlić Dejan	Šaponjski Jovica
Jovović Ljiljana	Ostojić Miodrag	Šobić-Šaranović Dragana
Jovanović Ivan	Otašević Petar	Zdravković Marija

## **ORGANIZACIONI ODBOR / ORGANIZING COMMITTEE**

### **PRESEDNICI / Presidents**

Prof. dr Ivana Nedeljković

Prof. dr Jelena Stepanović

### **Članovi/ Members**

Aleksandrić Srđan	Dobrić Milan	Petrović Olga
Bačić Dragana	Draganić Gordana	Petrović Marija
Boričić - Kostić Marija	Hinić Saša	Paunović Ivana
Bošković Nikola	Jovanović Ivana	Rakočević Ivana
Bošković Srđan	Kočica Mladen	Raspopović Srđan
Dragović Mirjana	Komazec Nikola	Stanković Ivan
Dedić Srđan	Lončar Goran	Tešić Milorad
Nebojša Ninković	Nestorović Emilija	Vidaković Radoslav
Mehmedbegović Zlatko		

## **INOSTRANI PREDAVAČI PO POZIVU /**

### *INVITED INTERNATIONAL FACULTY*

**Athanasopoulos George (GR)**, Director Noninvasive Diagnostics Department Cardiology Section, President of Scientific Association of Onassis Surgery Center, Athens

**Chiara Bucciarelli-Ducci (UK)**, Consultant Senior Lecturer in Cardiology/Non Invasive Imaging Bristol Heart Institute, University Hospitals Bristol NHS Foundation Trust, Bristol, United Kingdom

**Civaia Filippo (FR)**, Chief of cardiac RMN at the Cardiothoracic Centre of Monaco, Monte Carlo

**Habib Gilbert (FR)**, Chair of the Cardiology Department, La Timone Marseille, President, European Association of Cardiovascular Imaging (EACVI)

**Jovanova Silvana (FYRM)**, University Clinic of Cardiology, Skopje

**Kovačević- Preradović Tamara (RS-BiH)**, Head, Department of Cardiology University Clinical Centre of the Republic of Srpska

**Kos Ljiljana (RS-BiH)**, Department of Cardiology University Clinical Centre of the Republic of Srpska

**Lazarević Aleksandar (RS-BiH)**, Professor of Internal Medicine/Cardiology, Faculty of Medicine, University of Banja Luka, Republic Srpska

**Mavrogeni Sophie (GR)**, Vice director in Onassis Cardiac-Surgery Center, Athens, Greece. In charge for cardiac patients' clinical evaluation -treatment and routine- research cardiac MRI scans.

**Sfikakis Petros (GR)**, Laikon University Hospital, Dean, National Kapodistrian, University of Athens Medical School

**Somerville Jane (UK)**, Emeritus Professor at Imperial College of London

**Sicari Rosa (IT)**, CNR Institute of Clinical Physiology, Pisa

**Srbinska-Kostovska Elizabeta (FYRM)**, Head of the Diagnostic Center, University Clinic of Cardiology, Skopje

**Stanetić Bojan (RS-BiH)**, Department of Cardiology University Clinical Centre of the Republic of Srpska

**Sutherland George (UK)**, Head, Department of Cardiological Sciences, St. George's Hospital Medical School Cranmer Terrace, London, Visiting Professor and Senior Research Fellow, University of Leuven/University Ziekenhuis Brussels, Belgium

**Varga Albert (HU)**, Professor of Cardiology, University of Szeged

**Vulić Duško (RS-BiH)**, Professor of Internal Medicine/Cardiology, School of medicine, University of Banja Luka, Republic Srpska

**Williamson Eric (USA)**, Chair - Division of Cardiovascular Radiology, Department of Radiology, Mayo Clinic, Rochester, Minnesota; Professor of Radiology- Mayo Clinic College of Medicine and Science

## **TIPOVI SESIJA / SESSION TYPES**

**SESIJA ZA UČENJE/ TEACHING SESSION**

**GLAVNA SESIJA/ MAIN SESSION**

**INTERAKTIVNA SESIJA SA PRIKAZIMA SLUČAJEVA (DICE)/ DICE SESSION**

**MULTIMODALITETI IMIDŽINGA/ MULTIMODALITY IMAGING**

**KLINIČKI FOKUSIRANA SESIJA/ CLINICAL SEMINAR**

**PREPORUČENA SESIJA/ RECOMMENDED SESSION**

**RADIONICE/ IMAGING CAMPUS**

## **GLAVNE TEME KONGRESA / MAIN CONGRESS THEMES**

**1. MULTIMODALITETI U IMIŽINGU / MULTIMODALITY IMAGING**

**2. MAGNETNA REZONANCA SRCA / CARDIAC MAGNETIC RESONANCE**

**3. 3D EHOKARDIOGRAFIJA / 3D ECHOCARDIOGRAPHY**

**CLOPIGAL<sup>®</sup>**

*(klopidogrel)*



**Galenika a.d.**  
BEOGRAD

**25. februar 2017. subota**  
*February 25<sup>th</sup> 2017, Saturday*

**Sala 3**

15:00-17:00

**ORGANIZOVANO OD STRANE KOMPANIJE GENERAL ELECTRIC/**  
*Organized by company General Electric*

**KVANTITATIVNE TEHNIKE U RADNOJ STANICI** (Kosmas Benekos, GR)  
*Quantitative tools and techniques in EchoPac*

**26. februar 2017. nedelja**  
*February 26<sup>th</sup> 2017. Sunday*

**Sala 3**

09:00-11:00

**ORGANIZOVANO OD STRANE KOMPANIJE GENERAL ELECTRIC/**  
*Organized by company General Electric*

**4D EHOKARDIOGRAFIJA: PRINCIPI, ZAMKE I TRIKOVI**  
(J. Kasprzak, Lodz, Poland)  
*4-D echo: principles, tips and tricks*

## **PREGLED PROGRAMA / PROGRAMME OUTLINE**

**Subota, 25. februar /  
Saturday, February 25<sup>th</sup>**

**08:00-20:00      Registracija / *Registration***  
**08:30-10:00      Predavanja / *Lectures***  
**10:00-10:30      Pauza / *Break***  
**10:30-12:00      Glavna sesija / *Main session***  
**12:00-12:30      Pauza / *Break***  
**12:30-14:00      Otvaranje kongresa / *Opening ceremony***  
**14:00-15:00      Muzički program & Koktel / *Musical Programme & Cocktail***  
**15:00-16:30      Predavanja / *Lectures***  
**16:30-18:00      Predavanja / *Lectures***  
**18:00-18:30      Pauza / *Break***  
**18:30-20:00      Predavanja / *Lectures***

**15:00-17:00      Radionica 1 organizovana od strane kompanije GE/  
Imaging campus organized by General Electric**

**Nedelja, 26. februar /  
Sunday, February 26<sup>th</sup>**

**08:00-20:00      Registracija / *Registration***  
**08:30-10:00      Predavanja / *Lectures***  
**10:00-11:00      Pauza / *Break***  
**11:00-12:30      Glavna sesija / *Main session***  
**12:30-13:30      Susret sa expertima / *Meet with experts***  
**13:30-14:30      Prezentacije postera / *Moderated Posters***  
**14:30-16:00      Predavanja / *Lectures***  
**16:00-17:30      Predavanja / *Lectures***  
**17:30-19:00      Predavanja / *Lectures***  
**20:00              Večera za predavače / *Faculty dinner***

**09:00-11:00      Radionica 2 organizovana od strane kompanije GE /  
Imaging campus organized by General Electric**

**13:30-14:30      Moderirani poster / *Moderated posters***

**Ponedjeljak, 27. februar /  
Monday, February 27th**

<b>08:00-15:00</b>	<b>Registracija / Registration</b>
<b>08:30-10:00</b>	<b>Predavanja / Lectures</b>
<b>10:00-11:00</b>	<b>Pauza / Break</b>
<b>11:00-12:30</b>	<b>Predavanja / Lectures</b>
<b>12:30-13:00</b>	<b>Pauza / Break</b>
<b>13:00-14:30</b>	<b>Predavanja / Lectures</b>
<b>14:30-15:00</b>	<b>Pauza / Break</b>
<b>15:00-16:30</b>	<b>Predavanja / Lectures</b>
<b>16:30-17:30</b>	<b>Predavanja / Lectures</b>
<b>17:30-18:00</b>	<b>Zatvaranje / Closing ceremony</b>

**Losar plus<sup>®</sup>**

 **Galenika a.d.**  
BEOGRAD



08:30-10:00 Sesija za učenje/*Teaching session*

## **IMIDŽING U BOLESTIMA AORTE**

### *IMAGING IN AORTIC DISEASES*

Predsedništvo/Chairpersons: G. Athanasopoulos (Athens, GR), B. Vujisić-Tešić (Beograd, RS), D. Kalimanovska-Oštrić (Beograd, RS)

#### **08:30 Aortopatija povezana sa bikuspidnom aortnom valvulom**

(D. Kalimanovska-Oštrić, Belgrade, RS)

*Bicuspid aortic valve related aortopathy.*

#### **08:45 Aortopatije kroz oči multidetektorske kompjuterizovane tomografije**

(N. Menković, Belgrade, RS)

*Aortopathies seen through multidetector computed tomography*

#### **09:00 Esencijalna imidžing dijagnostika u akutnom aortnom sindromu**

(D. Cvetković, Belgrade, RS)

*Imaging in acute aortic syndrome*

#### **09:15 Hronična patološka stanja torakalne aorte: kako proceniti i kada intervenisati?**

(G. Athanasopoulos, Athens, GR)

*Chronic Aortic Thoracic Pathology: How to evaluate and when to intervene?*

#### **09:30 Postavljanje indikacija za lečenje akutne disekcije tip B prema kliničkoj slici i dijagnostičkim procedurama.**

(I. Končar, Belgrade, RS)

*Clinical presentation and imaging of acute type B aortic dissection as determinants of indication for treatment*

Diskusija/Discussion

08:30-10:00 Sesija za učenje / *Teaching session*

**URGENTNA KARDIOLOGIJA: IMIDŽING U REŠAVANJU  
DIJAGNOSTIČKIH I TERAPIJSKIH SLAGALICA**

*EMERGENCY CARDIOLOGY: IMAGING IN SOLVING THE DIAGNOSTIC  
AND THERAPEUTIC PUZZLES*

Predsedavajući/Chairpersons: M. Radovanović (Beograd, RS), M. Pavlović (Niš, RS),  
G. Krljanac (Beograd, RS)

**08:30 Prikaz slučaja 1** (G. Krljanac, Beograd, RS)

*Case report 1*

**08:45 Prikaz slučaja 2** (M. Srđić, Beograd, RS)

*Case report 2*

**09:00 OCT u akutnom koronarnom sindromu**

(V. Ivanović, Sremska Kamenica, RS)

*OCT in acute coronary syndrome*

**09:15 Kardiovaskularni imidžing (Eho, CT i CMR) u dijagnostici rupture  
miokarda zida leve komore, u akutnom infarktu miokarda**

(M. Pavlović, Niš, RS)

*Cardiovascular imaging (Echo, CT i CMR) in the diagnosis of the rupture of  
myocardial wall in acute MI*

**09:30 Ehokardiografija u prva 24h akutnog infarkta miokarda- ključna  
uloga u predviđanju ishoda**

(S. Tadić, S. Kamenica, RS)

*Echocardiography in the first 24h of acute MI - key role in the outcome  
prediction*

Diskusija/Discussion

10:30-12:00 Glavna sesija / *Main session*

## **INFEKTIVNI ENDOKARDITIS: ZNAČAJ MULTIMODALITETA IMIDŽINGA**

*INFECTIVE ENDOCARDITIS: THE IMPORTANCE OF MULTIMODALITY  
IMAGING*

*Predsedavajući/ Chairpersons:* H. Gilbert (Marseille, France), B. Ivanović (Beograd, Srbija), B. Obrenović-Kirćanski (Beograd, RS)

### **10:30 Imidžing u endokarditisu: od preporuka do EuroEndo Registra**

(G. Habib, Marseille, FRA)

*Imaging endocarditis: from guidelines to EuroEndo Registry*

### **10:50 Endokarditis intrakardijalnih naprava**

(B. Ivanović, Beograd, RS)

*Endocarditis of intracardiac devices*

### **11:08 Komplikovane situacije kod bolesnika sa infektivnim endokarditisom**

(B. Obrenović- Kirćanski, Beograd, RS)

*Complicated cases in patients with infective endocarditis*

### **11:26 Značaj ehokardiografije u donošenju odluke u lečenju bolesnika sa infektivnim ednokarditisom**

(D. Trifunović- Zamaklar, Beograd, RS)

*Patient management in infective endocarditis: utility of echocardiography*

### **11:44 Značaj nuklearno-medicinskih metoda u evaluaciji bolesnika sa sumnjom na infektivni endokarditis**

(D. Šobić-Šaranović, Beograd, RS)

*Importance of nuclear medicine for patient evaluation in case of suspected infective endocarditis*

Diskusija/ *Discussion*

**25. februar 2017. subota**  
*February 25<sup>th</sup> 2017, Saturday*

**12:30-14:00**

**SVEČANO OTVARANJE**  
**THE OPENING CEREMONY**

**PRESEDNIŠTVO / Presidency**

**I. Nedeljković, B. Beleslin, G. Habib, N. Lalić, D. Kalimanovska Oštrić,  
I. Jovanović, J. Stepanović, M. Ostojić**

**Pozdravna reč predsednika Radne grupe za kardiovaskulrni imidžing  
Udruženja kardiologa Srbije**

*Welcome address by the president of the WG on cardiovascular imaging  
of Cardiology society of Serbia*

**Ivana Nedeljković (Beograd, RS)**

\*

**Pozdravna reč predsednika Udruženja kardiologa Srbije**

*Welcome address by the president of Cardiology society of Serbia*

**Branko Beleslin (Beograd, RS)**

\*

**Pozdravna reč predsednika Evropske asocijacije za kardiovaskularni imidžing**

*Welcome address by the president of the  
European Association of Cardiovascular Imaging*

**Gilbert Habib (Marseille, FR)**

\*

**Pozdravna reč direktora Kliničkog Centra Srbije**

*Welcome adres by the director of Clinical Center of Serbia*

**Milika Ašanin (Beograd, RS)**

\*

**Pozdravna reč akademika Miodraga Ostojića, bivšeg predsednika  
Udruženja kardiologa Srbije**

*Welcome address by the academician Miodrag Ostojić, past president of  
Cardiology society of Serbia*

**Pozdravna reč Jelene Stepanović , prethodnog predsednika  
Udruženja kardiovaskularnog imaging Srbije**

*Welcome address by the past president of WG on Cardiovascular imaging  
Cardiology society of Serbia*

**Pozdravna reč dekana Medicinskog fakulteta  
Univerziteta u Beogradu i promocija profesora po pozivu**

*Welcome address by the dean of School of Medicine, University of Belgrade  
and visiting professor inauguration*  
**Nebojša Lalić (Beograd, RS)**

**Memorijalno predavanje Profesor Natalija Simin**

Professor Natalija Simin honorary lecture:

**Mitralna insuficijencija, izazovi i dileme**  
*Mitral insufficiency, challenges and dilemmas*  
**Bosiljka Vujisić- Tešić (Beograd, RS)**

\*

**Pozdravna reč Ministra zdravlja Republike Srbije i otvaranje kongresa**

*Opening address by the Ministry of health, Republic of Serbia*  
**Zlatibor Lončar (Beograd, RS)**

\*

**Otvaranje kongresa**

Opening address

**NJKV Princeza Katarina Karađorđević/**  
*HRH Crown princess Katarina Karađorđević*

\*

**Muzički program, Hor RTS-a, dirigent Bojan Sudić**

*Musical programme by academic choir of Radio Television of Serbia,  
Maestro Bojan Sudić*

**14:00-15:00**

**KOKTEL**

**COCTAIL**

15:00-16:00 Multimodaliteti imidžinga/*Multimodality imaging*

Debata/Debate

**DIJASTOLNI STRES TEST U SRČANOJ INSUFICIJENCIJI SA  
OČUVANOM EJEKCIJOM: KLINIČKI ZNAČAJ I  
PERSPEKTIVA**

*CLINICAL PERSPECTIVES AND EVIDENCE OF DIASTOLIC STRESS TEST  
IN HEART FAILURE WITH PRESERVED EJECTION FRACTION*

Predsedništvo/*Chairpersons*: M. Deljanin-Ilić (Niška Banja, RS), I. Nedeljković (Beograd, RS), A. Stojić-Milosavljević (Sremska Kamenica, RS)

**15:00 Dijastolni stres ehokardiografski test – fikcija ili potreba?**

(M, Deljanin-Ilić, Niška Banja, RS)

*Diastolic stress echocardiography – fiction or need?*

**15:15 Funkcionalna procena dijastolne funkcije kroz multidisciplinarni pristup**

(I. Nedeljković, Beograd, RS)

*Integrative approach in the functional assessment of diastolic function*

**15:30 Znak „plućne komete” – nove dijagnostičke mogućnosti u srčanoj insuficijenciji**

(D. Simonović, Niška Banja, RS)

*Ultrasound lung comets – new diagnostic tool in heart failure.*

**15:45 Uticaj promena u sistolnoj i dijastolnoj funkciji leve komore na ishod trudnoće u gestacijskoj hipertenziji**

(A. Ilić, S. Kamenica, RS)

*The effect of hypertensive changes of systolic and diastolic left ventricular function on the outcome in pregnancy*

Diskusija / *Discussion*

15:00-16:30 Preporučena sesija/*Recommended session*

## **KARDIOVASKULARNI IMIDŽING U KARDIO-REUMATOLOGIJI** *CARDIOVASCULAR IMAGING IN CARDIO-RHEUMATOLOGY*

Predsedavajući/*Chairpersons*: P. Sfikakis (Athens, GR), S. Mavrogeni (Athens, GR), R. Maksimović (Beograd, RS), J. Stepanović (Beograd, RS), A. Ristić (Beograd, RS)

### **15:00 Šta kardiolog treba da zna o: SLE, sistemske sklerozi i inflamatornim miopatijama?**

(P. Sfikakis, Athens, GR)

*What cardiologist should know about: SLE, systemic sclerosis and inflammatory myopathies?*

### **15:18 Da li magnetna rezonanca srca ima mesto u reumatologiji?**

(S. Mavrogeni, Athens, GR)

*Is there a place for CMR in rheumatology?*

### **15.36 Šta kardiolog treba da zna o: reumatoidnom artritisu i sistemskim vaskulitisima?**

(P. Ostojić, Beograd, RS)

*What cardiologist should know about: rheumatoid arthritis and systemic vasculitides?*

### **15.51 Da li ehokardiografija ima mesto u reumatologiji?**

(D. Trifunović-Zamaklar, Beograd, RS)

*Is there a place for echocardiography in rheumatology?*

### **16.06 Kada nam treba invazivna kardiološka dijagnostika i interventna kardiologija kod bolesnika sa autoimunim reumatskim bolestima?**

(A. D. Ristić, Beograd, RS) 15 min

*When we need invasive cardiovascular diagnostic testing and intervention in patient with autoimmune rheumatic diseases?*

Diskusija / *Discussion*

15.00-16.30

**RADIONICA / IMAGING CAMPUS GENERAL ELETRIC**

16:30-18:00 Glavna sesija/Main session

**EHOKARDIOGRAFIJA U SRČANOJ INSUFICIJENCIJI:  
SAVREMENI POGLED**

*ECHO IN HEART FAILURE: STATE OF THE ART*

Predsedništvo/ *Chairpersons*: B. Vujisić-Tešić (Beograd, RS), R. Sicari (Pisa, IT),  
M. Dekleva (Beograd, RS)

**16:30 Ehokardiografija u srčanoj insuficijenciji: savremene mogućnosti  
i specifičnosti** (M. Dekleva, RS)

*Echocardiography in heart failure: contemporary possibilities and peculiarities*

**16:45 Stratifikacija rizika kod dijabetičara stress ehokardiografijom**

(R. Sicari, Pisa, IT)

*Risk stratification in diabetics with stress echocardiography*

**17:05 Specifičnosti srčane insuficijencije kod dijabetesne kardiomiopatije**

(A. Stevanović, Beograd, RS)

*Heart failure in diabetes*

**17:20 Eho karakteristike srčane insuficijencije kod bolesnika sa bubrežnom  
insuficijencijom** (N. Marković, Beograd, RS)

*Echo in heart failure patients with renal failure*

**17:35 Ishemijska bolest srca i srčana insuficijncija**

(G. Lončar, Beograd, RS)

*Ischemic heart disease and heart failure*

**17. 50 Defekti međupretkomorskog septuma** (M. Stefanović, S. Kamenica, RS)

*Atrial septal defects*



16:30-18:00 Multimodaliteti imidžinga/*Multimodality imaging*

**DICE SESSION**

**3D I 4D EHOKARDIOGRAFIJA U SVAKODNEVNOJ KLINIČKOJ PRAKSI**

*3D AND 4D ECHOCARDIOGRAPHY IN EVERYDAY CLINICAL PRACTICE*

Predsedavajući/*Chairpersons*: A. Ristić-Angelkov (Beograd, RS),  
A. Stojšić-Milosavljević (*S Kamenica, RS*), Z. Mladenović (Beograd, RS)

**16:30 Osnovi 3D ehokardiografije**

(A. Ristić-Angelkov, Beograd, RS),  
*Basic echocardiography*

**16:45 4D ehokardiografija: Tumori**

(S. Tadić, S. Kamenica, RS)  
*4D echo: Tumors, Tumors*

**17:00 Cor triatriatum - 4D ehokardiografija**

(T. Miljković, S. Kamenica, RS)  
*Cor Triatriatum- 4D echo*

**17:15 Ilustrativni slučajevi 3 D ehokardiografije 1**

(Z. Mladenović, Beograd, RS)  
*Interesting cases 3D echocardiography 1*

**17:30 Ilustrativni slučajevi 3 D ehokardiografije 2**

(D. Vraneš, Beograd, RS)  
*Interesting cases 3D echocardiography 2*

**17:45 Ilustrativni slučajevi 3 D ehokardiografije 3**

(A. Ristić-Angelkov, Beograd, RS)  
*Interesting cases 3D echocardiography 3*

18:00-19:30 Glavna sesija/ *Main session*

**DIJAGNOSTIČKE ZAGONETKE IZ KCS EHO KABINETA:  
KAKO SMO IH REŠILI?**

*CASE REPORTS FROM CCS ECHO LAB: DIAGNOSTIC PUZZLES AND  
HOW WE HAVE SOLVED THEM?*

Predsedavajući/Chairpersons: B. Vujisić-Tešić (Beograd, RS), M. Petrović  
(Beograd, RS), D. Trifunović- Zamaklar (Beograd, RS)

**Prikaz slučaja 1** (M. Petrović, Beograd, RS)

*Case No 1*

**Prikaz slučaja 2** (M. Boričić- Kostiić, Beograd, RS)

*Case No 2*

**Prikaz slučaja 3** (O. Petrović, Beograd, RS)

*Case No 3*

**Prikaz slučaja 4** (I. Jovanović, Beograd, RS)

*Case No 4*

**Prikaz slučaja 5** (M. Tomić- Dragović, Beograd, RS)

*Case No 5*

18:30-19.30 Multimodaliteti imidžinga/*Multimodality imaging*

Debata/*Debate*

**MOŽEMO LI BEZ IMIDŽINGA U KLINIČKOJ KARDIOLOGIJI:  
OD HIPERTENZIJE DO SRČANIH MANA.....?**

*CAN CLINICAL CARDIOLOGY EXIST WITHOUT IMAGING:  
FROM HYPERTENSION TO VALVE DISEASES...?*

Predsedništvo/*Chairpersons*: D. Lović (Niš, RS), I. Srdanović (Sremska Kamenica, RS),  
A. Lazarević (B Luka, RS-BIH)

**18:30 Imaging u rezistentnoj hipertenziji- ima li novih saznanja**

(D. Lović, RS)

*Imaging in refractory hypertension- Is there something new?*

**18:50 Imidžing u indikacijama za TAVI i nove TAVI studije**

(I. Ivanov, S. Kamenica, RS)

*Imaging in TAVI programme*

**19:10 TAVI Prikaz slučaja: zagonetka rešena ehokardiografijom**

(A. Lazarević, B. Luka, RS-BIH, T. Nakaguma, Tokyo, Japan)

*TAVI case report: an enigma successfully solved by echocardiography*

08:30-10:00 Preporučena sesija/*Recommended session*

**MULTIMODALNI IMIDŽING I NAČIN LEČENJA ODRASLIH  
PACIJENATA SA UROĐENIM SRČANIM MANAMA**

*MULTIMODALITY IMAGING IN ASSESSING GUCH PATIENTS-CASES  
AND DECISIONS FOR FURTHER TREATMENT*

Predsedavajući/*Chairpersons*: J. Somerville (London, UK), Lj. Jovović (Beograd, RS),  
D. Kalimanovska-Oštrić (Beograd, RS)

**08:30 Prikaz slučaja 1** (Insitut za kardiovaskularne bolesti "Dedinje" / Institute  
for Cardiovascular Disease „Dedinje“, Presenter / Presenter: Dragica Dekić)  
*Case No 1*

**08:45 Prikaz slučaja 2** (Klinički Centar Srbije / Clinical Center of Serbia,  
Prezenter / Presenter: Kristina Anđelković)  
*Case No 2*

**09:00 Prikaz slučaja 3** (Insitut za kardiovaskularne bolesti "Dedinje" / Institute  
for Cardiovascular Disease „Dedinje“, Prezenter / Presenter: Milica Matić)  
*Case No 3*

**09:15 Prikaz slučaja 4** (Klinički Centar Srbije / Clinical Center of Serbia,  
Prezenter / Presenter: Kristina Anđelković)  
*Case No 4*

**09:30 Prikaz slučaja 5** (Univerzitetska Dečija Klinika / University Childrens  
Hospital, Prezenter / Presenter: Milan Đukić)  
*Case No 5*

**09:45 Prikaz slučaja 6** (Insitut za kardiovaskularne bolesti „Dedinje“ / Institute  
for Cardiovascular Disease „Dedinje“, Prezenter / Presenter: Ljiljana Jovović)  
*Case No 5*

08:30-10:00 Klinički fokusirana sesija / *Clinical seminar*

Main Session

**BOLESTI MIOKARDA, PERIKARDA I PLUĆNA HIPERTENZIJA:  
ZNAČAJ IMIDŽINGA UDIJAGNOZI I PROGNOZI**

*MULTIMODALITY IMAGING IN MYOCARDIAL, PERICARDIAL DISEASE  
AND PULMONARY HYPERTENSION: IMPORTANCE FOR DIAGNOSIS  
AND PROGNOSIS*

Predsedavajući/*Chairpersons*: E. Kostovska – Srbinovska (Skopje, FYRM), A. Ristić (Beograd, RS), M. Deljanin-Ilić (Niška Banja, RS)

**08.30 Imidžing u reverzibilnim kardiomiopatijama**

(S. Jovanova, Skoplje, FYRM)

*Imaging in reversible cardiomyopathies*

**08:55 Hemohromatoza-prikaz porodice-multimodalitetni imidžing**

(T. Popov, Sremska Kamenica, RS)

*Hemochromatosis- multimodality imaging*

**09:10 Klinički značaj višestrukih vizualizacionih metoda u bolestima perikarda**

(A.D. Ristić, Beograd, RS)

*Clinical utility of multimodality imaging in pericardial diseases*

**09.30 Ehokardiografija u plućnoj hipertenziji**

(E. Kostovska- Srbinovska, Skoplje, FYRM)

*Echocardiography in pulmonary hypertension*

Diskusija / *Discussion*

9.00 - 11.00 Radionica /Imaging Campus GE

11:00-12:30 Multitmodaliteti imidžinga/ Multimodality imaging

Main session

## **NAJBOLJE OD MAGNETNE REZONANCE SRCA**

### *THE BEST OF CMR*

Predsedavajući/*Chairpersons*: C. Bucciarelli-Ducci (Bristol, UK), S. Mavrogeni (Athens, GR), R. Maksimović (Beograd, RS), M. Ašanin (Beograd, RS), J. Stepanovic (Beograd, RS), E. Williamson (Mayo Clinic, Rochester, USA)

#### **11:00 Magnetna rezonanca srca: ilustrativni primeri iz kliničke prakse i primena prema ESC preporukama**

(C. Bucciarelli-Ducci, Bristol, UK)

*CMR in cardiology: illustrate application and reference to ESC guidelines*

#### **11:25 Magnetna rezonanca srca u neishemijskoj kardiomiopatiji**

(E. Williamson, Rochester, USA)

*CMR evaluation of nonischemic cardiomyopathy*

#### **11:45 Magnetna rezonanca srca: biseri kliničke prakse – atinsko iskustvo**

(S. Mavrogeni, Athens, GR)

*Pearls of CMR cases: Athens experiences*

#### **12:05 Magnetna rezonanca srca: biseri kliničke prakse – beogradsko iskustvo**

(R Maksimović, Beograd, RS)

*Pearls of CMR cases: Belgrade experiences*

Diskusija / *Discussion*

11:00-12:30 Multimodaliteti imidžinga/*Multimodality imaging*

**MULTI-MODALNI IMIDŽING U DIJAGNOSTIČKOJ PROCENI  
BOLESNIKA SA ATRIJALNOM FIBRILACIJOM**

*MULTIMODALITY IMAGING IN THE ASSESSMENT OF PATIENTS WITH  
ATRIAL FIBRILLATION*

Predsedavajući/*Chairpersons*: T. Potpara (Beograd, RS), J. Stepanović (Beograd, RS),  
M. Deljanin-Ilić (Niška Banja, RS)

**11:00 Atrijalna fibrilacija i srčana insuficijencija**

(M. Dekleva, Beograd, RS)

*Atrial fibrillation and heart failure*

**11:30 Atrijalna fibrilacija i koronarna bolest srca**

(J. Stepanović, Beograd, RS)

*Atrial fibrillation and coronary artery disease*

**12:00 Terapijske implikacije u atrijalnoj fibrilaciji**

(T.S. Potpara, Beograd, RS)

*Multi-modality imaging approach for AF treatments*

**26. februar 2017. nedelja**  
*February 26<sup>th</sup> 2017. Sunday*

**Sala 1**

12:30-13:30 *Preporučena sesija/ Recommended session*

## **SUSRET SA EKSPERTIMA/MEET THE EXPERTS**

Predsedavajući/*Chairpersons*: D. Kalimanovska Oštrić (Beograd, RS), G. Sutherland (London, UK), I. Jovanović (Beograd, RS)

### **12:30 Ehokardiografija i iznenadna srčana smrt**

(G. Sutherland, London, UK)

*Echocardiography and sudden cardiac death*

### **12:50 Imidžing u sinkopi**

(G. Milašinić, Beograd, RS, S. Raspopović, Beograd, RS)

*Imaging and syncope*

### **13:10 Magnetna rezonanca srčanih masa: prikazi slučajeva**

(E. Williamson, Rochester, USA)

*MRI of cardiac masses: case based discussion*

Diskusija / *Discussion*



12:30-13:30 *Preporučena sesija/ Recommended session*

Debata/Debate

**DŽEPNI EHO VS FOCUS VS KOMPLETNI EHO**  
*POCKET ECHO VS. FOCUS VS. FULL ECHO*

Predsedavajući/*Chairpersons*: B. Putniković (Beograd, RS), Lj. Jovović (Beograd, RS),  
M. Petrović (Beograd, RS)

**12:30 Džepni eho**

(I. Stanković, Beograd RS)

*Pocket Echo*

**12.50 Focus Cardiac Ultrasound**

(A.N. Nešković, Beograd, RS)

*Focus Cardiac Ultrasound*

**13:10 Kompletni eho**

(Lj. Jovović, Beograd, RS)

*Full echo*

Diskusija / *Discussion*

13:30-14:30 Poster zona/Poster area

**MODERIRANI POSTERI/ Moderated posters**

**SRČANA INSUFICIJENCIJA, BOLESTI MIOKARDA I PERIKARDA,  
EMBOLIJA PLUĆA/ HEART FAILURE, MYOCARDIAL AND PERICARDIAL  
DISEASES AND PULMONARY EMBOLISM**

M. Dekleva (Beograd, RS), A.D. Ristić (Beograd, RS)

**1. Echocardiography in heart failure: opportunities and advantages**

M. Dekleva, Univerisity Clinical Hospital Zvezdara

**2. One year follow-up of patients with continuous flow left ventricular assist device**

E. Nestorovic<sup>1</sup>, S. Putnik<sup>1</sup>, D. Terzic<sup>1</sup>, N. Milic<sup>2</sup>, M. Milosevic<sup>1</sup>, A. Janjic<sup>1</sup>, A. Ristic<sup>3</sup>, D. Trifunovic<sup>3</sup>, I. Nedeljkovic<sup>3</sup>, M. Banovic<sup>3</sup>, M. Ristic<sup>1</sup>,

<sup>1</sup>Department for Heart Transplant, LVAD and ECMO, Hospital for Cardiac surgery, Clinical Center of Serbia, Belgrade, Serbia, <sup>2</sup> Department for medical statistics and informatics, Medical Faculty University of Belgrade, Serbia, <sup>3</sup>Cardiology Clinic, Clinical Center of Serbia, Belgrade, Serbia

**3. Right or left ventricular dysfunction in chronic obstructive pulmonary disease?**

A. Milovančev<sup>1</sup>, M. Kojičić<sup>1</sup>, A. Stojšić Milosavljević<sup>2</sup>, M. Stefanović<sup>2</sup>, A. Ilić<sup>2</sup>, S. Tadić<sup>2</sup>, S. Puškar<sup>1</sup>, I. Srdanović<sup>2</sup>

<sup>1</sup>Institut of Pulmonary Diseases of Vojvodina, Sremska Kamenica, Serbia

<sup>2</sup>Institute of Cardiovascular Diseases of Vojvodina, Sremska Kamenica, Serbia

**4. Plućna embolija – izazovi u lečenju**

S. Ćirković<sup>1</sup>, Ž. Delić<sup>2</sup>, G. Grujić<sup>1</sup>, D. Jevremović<sup>1</sup>, Ž. Dimitrijević<sup>1</sup>, D. Glamočanin<sup>1</sup>, M. Todorović<sup>1</sup>

<sup>1</sup>OB Požarevac, <sup>2</sup>OB Vrbas

**5. Pseudoaneurizma leve komore u saglasnosti ehokardiografske dijagnostike i kompjuterizovane tomografije**

S. Tomić, A. Nikolić, D. Unić-Stojanović, B. Borzanović, S. Dimitrijević, O. Đokić  
Institut za kardiovaskularne bolesti Dedinje, Beograd.

## **6. Hipertrofična kardiomiopija – stratifikacija rizika**

Ž. Delić<sup>1</sup>, S. Ćirković<sup>2</sup>

<sup>1</sup>OB Vrbas, <sup>2</sup>OB Požarevac

## **7. What do the pericardial diseases ESC guidelines 2015 tell us?**

Ž. Delić<sup>1</sup>, S. Ćirković<sup>2</sup>

<sup>1</sup>Opšta bolnica Vrbas, <sup>2</sup>Opšta bolnica Požarevac

## **8. Praćenje efekta radioterapije i trastuzumaba u adjuvantnom pristupu lečenja HER2 pozitivnog karcinoma dojke na eejekcionu frakciju leve komore**

I. Krstić, M. Deljanin Ilić, S. Vrbić, D. Marinković

Institut za rehabilitaciju Niška Banja, Univerzitet u Nišu

## **9. Association of subclinical left ventricular dysfunction in type-2 diabetic patients with nighttime blood pressure pattern.**

A. Stevanovic<sup>1</sup>, M. Dekleva<sup>2</sup>

<sup>1</sup>Railway Health Care Institute, <sup>2</sup>University Clinical Center Zvezdara

## **10. Metastatski tumori srca**

M. Tomić, G. Vukčević-Milošević, J. Kostić, G. Nikčević, M. Boričić, D. Trifunović, M. Petrović

Klinika za kardiologiju, Klinički centar Srbije, Beograd

## **11. Neuobičajena srčana morfologija, noncompaction CMP kao uzrok srčane insuficijencije**

J. Pavić Poljak, A. Stojšić Milosavljević, D. Sakač, A. Vulin, I. Srdanović, M. Stefanović, A. Milovančev

Klinika za kardiologiju, Sremska Kamenica, Univerzitet u Novom Sadu

## **12. Respiratorne komplikacije noncompaction kardiomiopatije.**

B. Dolamić<sup>3</sup>, A. Stojšić Milosavljević<sup>1,2</sup>, D. Sakač<sup>1,2</sup>, V. Čarapić<sup>1</sup>, N. Ivanović<sup>3</sup>, M. Macanović<sup>3</sup>

<sup>1</sup>Institut za kardiovaskularne bolesti Vojvodine, Sremska Kamenica, <sup>2</sup>Medicinski fakultet, Univerzitet u Novom Sadu, <sup>3</sup>Opšta bolnica, Sremska Mitrovica

## **KORONARNA BOLEST/CORONARY ARTERY DISEASE**

Moderatori: A. Đorđević Dikić (Beograd, RS), V. Giga (Beograd, RS)

### **13. Predictors of diabetes mellitus regulation four years after percutaneous coronary intervention**

Ma. Ostojic, Ml. Ostojic, I. Nedeljkovic

Cardiology Clinic, Clinical Center of Serbia, School of medicine, University of Belgrade

### **14. Risk factors management four years after percutaneous coronary intervention**

Ma. Ostojic, Ml. Ostojic, I. Nedeljkovic,

Cardiology Clinic, Clinical Center of Serbia, School of medicine, University of Belgrade

### **15. Parametri miokardne mehanike leve pretkomore kao potencijalni prediktori loše prognoze u toku šestomesečnog praćenja kod bolesnika lečenih primarnom PCI**

G. Krljanac<sup>1</sup>, D. Trifunovic<sup>1</sup>, M. Asanin<sup>1</sup>, L. Savic<sup>1</sup>, D. Matovic<sup>2</sup>, G. Stankovic<sup>1</sup>, D. Rajić<sup>2</sup>, M. Srdić<sup>2</sup>, I. Mrdovic<sup>1</sup>,

<sup>1</sup> Klinika za kardiologiju, Klinički Centar Srbije, Medicinski fakultet, Beograd, Srbija,

<sup>2</sup> Klinika za kardiologiju, Klinički centar Srbije, Beograd, Srbija

### **16. Parametri miokardne mehanike kao potencijalni prediktori pojave ventrikularnih aritmija u STEMI**

G. Krljanac<sup>1</sup>, D. Trifunovic<sup>1</sup>, M. Asanin<sup>1</sup>, L. Savic<sup>1</sup>, D. Matovic<sup>2</sup>, G. Stankovic<sup>1</sup>, D. Rajić<sup>2</sup>, M. Srdić<sup>2</sup>, I. Mrdovic<sup>1</sup>

<sup>1</sup> Klinika za kardiologiju, Klinički Centar Srbije, Medicinski fakultet, Beograd, Srbija,

<sup>2</sup> Klinika za kardiologiju, Klinički centar Srbije, Beograd, Srbija

### **17. Correlation between prognostic markers of stress echocardiography and severity of coronary artery disease in patients after primary PCI**

N. Boskovic<sup>1</sup>, M. T. Petrovic<sup>1</sup>, V. Giga<sup>1,2</sup>, I. Rakocevic<sup>1</sup>, D. Trifunovic<sup>1,2</sup>, S. Aleksandric<sup>1</sup>, M. Tesic<sup>1,2</sup>, S. Dedic<sup>1</sup>, A. Vukovic<sup>1</sup>, M. Dobric<sup>1,2</sup>, I. Nedeljkovic<sup>1,2</sup>, I. Jovanovic<sup>1</sup>, B. Bleslin<sup>1,2</sup>, A. Djordjevic-Dikić<sup>1,2</sup>, J. Stepanovic<sup>1,2</sup>,

<sup>1</sup>Clinic for Cardiology, Clinical Center of Serbia, <sup>2</sup>School of Medicine, University of Belgrade, Belgrade, Serbia

**18. Ejekciona frakcija leve komore kao parameter veličine infarkta i prognoze kod bolesnika sa prvim infarktom miokarda sa ST elevacijom koji su lečeni primarnom perkutanom koronarnom intervencijom**

J. Marić Kocijančić, S. Obradović, Z. Jović, P. Đurić, M. Spasić, R. Matunović, O. Gudelj

**19. Long term prognostic value of negative stress electrocardiography and stress echocardiography in patients with pretest probability for coronary artery disease of 15-65%**

V. Giga<sup>1,2</sup>, N. Boskovic<sup>1</sup>, A. Djordjevic Dikic<sup>1,2</sup>, B. Beleslin<sup>1,2</sup>, I. Rakocevic<sup>1</sup>, MT Petrovic<sup>1</sup>, M. Dobric<sup>1,2</sup>, M. Tesic<sup>1,2</sup>, S. Aleksandric<sup>1</sup>, S. Dedic<sup>1</sup>, D. Trifunovic Zamaklar<sup>1,2</sup>, I. Jovanovic<sup>1</sup>, I. Paunovic<sup>1</sup>, J. Stepanovic<sup>1,2</sup>,

<sup>1</sup>Cardiology Clinic, Clinical Center of Serbia, <sup>2</sup>School of Medicine, University of Belgrade, Serbia

**20. The aVR lead ST-segment elevation during the exercise stress test**

M.T. Petrovic, V. Giga, N. Boskovic, D. Trifunovic, I. Rakocevic I, S. Aleksandric, S. Dedic, M. Dobric, M.Testic, Nedeljko, B. Beleslin, A. Djordjevic-Dikic, J. Stepanovic. Clinic for Cardiology, Clinical Center of Serbia, School of Medicine, University of Belgrade - Belgrade - Serbia

**21. Primena neinvazivnih dijagnostičkih metoda u proceni ishemijske bolesti srca kod pacijenta sa blokom leve grane izazvanim opterećenjem**

I. Rakočević<sup>1</sup>, N. Bosković<sup>1</sup>, M.T. Petrović<sup>1</sup> V. Giga<sup>1,2</sup>, A. Djordjević Dikić<sup>1,2</sup>, B. Beleslin<sup>1,2</sup>, V. Vukčević<sup>1,2</sup>, G. Stanković<sup>1,2</sup>, J. Stepanović<sup>1,2</sup>,

<sup>1</sup>Klinika za kardiologiju, Klinički centar Srbije, <sup>2</sup>Medicinski fakultet Univerziteta u Beogradu

**22. Global and regional longitudinal strain in prediction of moderate and severe silent myocardial ischemia in diabetes type 2 patients.**

I. Mitevaska, E. Srbinovska, E. Antova, M. Bosevski, University Cardiology Clinic, Skopje, Macedonia

**23. Miokardni perfuzioni Tc-99m MIBI SPECT imidžing u proceni potrebe dalje revaskularizacione strategije u pacijenata sa graničnom stenozom koronarnih arterija.**

S. Lučić<sup>1</sup>, A. Peter<sup>1</sup>, S. Tadić<sup>2</sup>, S. Stojšić<sup>2</sup>, A. Stojšić-Milosavljević<sup>2</sup>, R. Jung<sup>2</sup>, M.A. Lučić<sup>1</sup>.

<sup>1</sup>Institut za onkologiju Vojvodine, Sremska Kamenica, Novi Sad, <sup>2</sup>Institut za kardiovaskularne bolesti Vojvodine, Sremska Kamenica, Novi Sad

**24. Izolovan mišićni most: dijagnostički i terapijski izazov. Prikaz dva slučaja**

I. Burazor, S. Stevović, M. Morača, A. Kovačević, S. Marković, M. Anđić, N. Jevšnik  
Odeljenje kardiološke rehabilitacije, Institut za rehabilitaciju Beograd

**25. Perfuziona scintigrafija miokarda u proceni postojanja koronarne bolesti srca kod pacijenata sa tipom 2 dijabetesa i ne- dijabetičara**

A. Peter<sup>1</sup>, S. Lučić<sup>1</sup>, S. Tadić<sup>2</sup>, S. Stojšić<sup>2</sup>,

<sup>1</sup>Centar za nuklearnu medicinu, Institut za onkologiju Vojvodine, Sremska Kamenica, Srbija, <sup>2</sup>Institut za kardiovaskularne bolesti Vojvodine, Sremska Kamenica, Srbija

**26. Cut-off value of non-invasive coronary flow velocity reserve measurements after intravenous infusion of dobutamine for diagnosis of functional significant myocardial bridging on left anterior descending artery**

S. Aleksandric, A. Djordjevic-Dikic, J. Stepanovic, V. Giga, M. Dobric, M. Banovic, M. Tesic, M.T. Petrovic, N. Boskovic, B. Beleslin

Cardiology Clinic, Clinical Center of Serbia, School of Medicine, University of Belgrade

**27. Data mining generated insight into the effect of Echocardiographic Parameters on in-hospital outcome of patients with acute myocardial infarction treated with primary percutaneous coronary intervention**

M. Sladojevic<sup>1</sup>, S. Tadic<sup>1</sup>, M. Stefanovic<sup>1</sup>, A. Ilic<sup>1</sup>, T. Popov<sup>1</sup>, A. Stojšic-Milosavljevic<sup>1</sup>, I. Srdanovic<sup>1</sup>, S. Sladojevic<sup>2</sup>,

<sup>1</sup>Clinic of Cardiology, Institute of cardiovascular diseases Vojvodina, Sremska Kamenica, Serbia, <sup>2</sup>Information and communication systems department, Faculty of technical sciences, University of Novi Sad

**28. TIA caused by contrast echocardiography in patient with platypnea-orthodeoxia**

G. Lončar<sup>1,2</sup>, L. Payot<sup>1</sup>, M. Dubois<sup>3</sup>, N. Cvetinović<sup>2</sup>, D. Tončev<sup>2</sup>

<sup>1</sup>Institut de Cardiologie Centre Hospitalier Universitaire Pitié–Salpêtrière, Paris, France, <sup>2</sup>Cardiology Department, Heart Failure Unit, Zvezdara University Medical Center, Belgrade, Serbia, <sup>3</sup>Pneumologie, Centre Hospitalier Universitaire Pitié–Salpêtrière, Paris, France

**29. Profesionalni vozač-faktor rizika ishemijske bolesti?**

S. Popin<sup>1</sup>, T. Momčilov Popin<sup>2</sup>, Z. Keča,<sup>2</sup> A. Stojšić Milosavlječić<sup>2</sup>

<sup>1</sup>Medicinski Fakultet Novi Sad, <sup>2</sup>Klinika za kardiologiju Sremska Kamenica

### **30. Test vijabilnosti miokarda i uloga medicinske sestre**

S. Markovic, M. Pivljanin, J. Djurovic

Kabinet za ergometriju, Klinika za kardiologiju, Klinički Centar Srbije

### **31. Primena neinvazivnih testova u ispitivanju ishemijske bolesti srca i uloga medicinske sestre**

M. Pivljanin, J. Djurovic, S. Markovic

Kabinet za ergometriju, Klinika za kardiologiju, Klinički Centar Srbije

### **32. Stres i njegov uticaj na pojavu miokardne ishemije**

J. Djurovic, M. Pivljanin, S. Markovic

Kabinet za ergometriju, Klinika za kardiologiju, Klinički Centar Srbije

### **33. Stres ehokardiografija sa ergospirometrijom: Novi test u proceni dijastolne funkcije ko bolesnika lečenih barijatrijskom hirurgijom**

K. Matejić Gaćeša, M. Ristić, M. Banović, I. Nedeljković

Kabinet za ergospirometriju, Klinika za kardiologiju, KCS

### **34. The role of stress echo ergospirometry in patients with hypertension**

M. Ristić, K. Matejić Gaćeša, M. Banović, N. Radivojević, I. Nedeljković

Kabinet za ergospirometriju, Klinika za kardiologiju KCS

### **35. Coronary Slow Flow Phenomenon: Syndrome Y**

J. Stepanović, MT Petrović, I. Rakočević, N. Bošković, V. Giga, S. Aleksandrić, I. Nedeljković, D. Trifunović, A. Djordjevic-Dikic, B. Beleslin, D. Orlić, M. C. Ostojic  
School of Medicine, University of Belgrade, Clinic for Cardiology, Clinical Center of Serbia

### **36. Relation of the heart rate recovery and silent ischemia in patients with type 2 diabetes**

J. Stepanović, N. Bošković, V. Giga, M.T. Petrović, D. Trifunović Zamaklar, M. Dobrić, M. Tešić, I. Nedeljković, S. Aleksandrić, D. Orlić, J. Šaponjski, A. Đorđević Dikić, B. Beleslin, M.Č. Ostojić

School of Medicine, University of Belgrade, Clinic for Cardiology, Clinical Center of Serbia

**37. Echocardiographic parameters and clinical outcome after inferior myocardial infarction in patients with one-vessel and multi-vessel coronary artery diseases**

L.S. Oalđe<sup>1,2</sup>, I. Pletikosić<sup>3</sup>, A. Stojšić-Milosavljević<sup>1,2</sup>, B. Radišić<sup>1,2</sup>, D. Dejanović<sup>1,2</sup>, B. Crnomarković<sup>1,2</sup>, I Srdanović<sup>1,2</sup>

<sup>1</sup>Institute for cardiovascular diseases Vojvodina; <sup>2</sup>Medical school, University of Novi Sad; <sup>3</sup>General hospital, Subotica

**VALVULARNE MANE/VALVE DISEASES**

Moderatori: B. Obrenović-Kirćanski (Beograd, RS), M. Boričić Kostić (Beograd, RS)

**38. Risk stratification for desicion making in asymptomatic patients. with severe valvular aortic stenosis.** E. Antova, E. Srbinovska, M. Bosevski, I. Mitevska  
University Clinic of cardiology, Skopje, Macedonia

**39. Infektivni endokarditis kod pacijenta sa prolapsom mitralne valvule i idiopatskom trombocitopenijskom purpustom**

N. Janković, D. Simić, D. Đikić, M. Petrović, I. Bilbija

Klinika za kardiologiju, Klinički centar Srbije; Klinika za kardiohirurgiju, Klinički centar Srbije

**40. Infektivni endokarditis desnog srca, atipična prezentacija bolesti kod atipičnog bolesnika- prikaz slučaja**

J. Djokic<sup>1</sup>, S. Hinic<sup>1</sup>, D. Popovic-Lisulov<sup>1</sup>, J. Saric<sup>1</sup>, V. Bisenic<sup>1</sup>, G. Antic<sup>1</sup>, N. Ninkovic<sup>1</sup>, S. Klasnja<sup>1</sup>, V. Mudrenovic<sup>1</sup>, I. Stankovic<sup>2,3</sup>, A. Djokovic<sup>1,2</sup>, B. Milovanovic<sup>1,2</sup>, M. Zdravkovic<sup>1,2</sup>,

<sup>1</sup>Kliničko-bolnički centar Bežanijska kosa, Beograd, Srbija, <sup>2</sup>Medicinski fakultet Univerziteta u Beogradu, <sup>3</sup>Kliničko-bolnički centar Zemun

**41. Hirurške tehnike u rekonstrukciji mitralne valvule**

S. Putnik, M. Matkovic, D. Savic, E. Nestorovic, M. Cubrilo, N. Aleksic, N. Karamarkovic,  
Klinika za kardiohirurgiju, Klinički Centar Srbije, Medicinski fakultet, Univerzitet u Beogradu, Srbija

**42. Atrial fibrillation, prosthetic valve and renal infarction**

S. Ćirković<sup>1</sup>, Ž. Delić<sup>2</sup>, N. Sretenović<sup>1</sup>, D. Blagojević<sup>1</sup>, D. Glamočanin<sup>1</sup>

<sup>1</sup>OB Požarevac, <sup>2</sup>OB Vrbas

**43. Sifilisni aortitis- prikaz slučaja**

O. Nedeljkovic-Arsenovic<sup>1</sup>, M. Boricic-Kostic<sup>2</sup>, N. Jankovic<sup>2</sup>, I. Petrovic<sup>2</sup>, D. Simic<sup>1,2</sup>, M. Petrovic<sup>1,2</sup>

<sup>1</sup>Medicinski fakultet Univerziteta u Beogradu, <sup>1</sup>Klinika za kardiologiju KCS, Beograd



#### **44. Transapical transcatheter aortic valve implantation in a patient with small body weight complicated by severe hypotension: an enigma successfully solved by echocardiography**

A. Lazarević<sup>1,2</sup>, T. Naganuma<sup>1</sup>, S. Mitomo<sup>1</sup>, H. Kawamoto<sup>1</sup>, T. Nakao<sup>1</sup>, H. Ishiguro<sup>1</sup>, S. Nakamura<sup>1</sup>

<sup>1</sup>Department of Cardiovascular Medicine, New Tokyo Hospital, Matsudo, Japan;

<sup>2</sup>University of Banja Luka, Faculty of Medicine, Banja Luka, Republic of Srpska, Bosnia and Herzegovina

#### **45. Trombozirana aneurizma duktusa arteriosusa u odraslog pacijenta**

S. Tomić, Lj. Jovović, A. Nikolić, D. Unić-Stojanović, S. Mićović, O. Đokić

Institut za kardiovaskularne bolesti Dedinje, Beograd

#### **46. Mitralna regurgitacija kod bolesnika sa tesnom aortnom stenozom upućenih na zamenu aortnog zalistka: uticaj na ehokardiografski nalaz i postoperativni tok**

B. Vukobrat, S. Stanić, J. Janjićijević, I. Rakočević, V. Tutuš, M. Petrović, M. Boričić, M. Tomić-Dragović, G. Draganić, O. Petrović, I. Jovanović, I. Paunović, S. Putnik, BV Tešić, D. Trifunović- Zamaklar

Klinika za kardiologiju, Klinički Centar Srbije, Medicinski fakultet, Univerzitet u Beogradu

#### **47. Uticaj lokalizacije infektivnog endokarditisa na kliničku sliku, komplikacije i prognozu bolesnika**

S. Stanić, B. Vukobrat, A. Radenković, V. Tutuš, M. Petrović, M. Boričić, M. Tomić-Dragović, G. Draganić, O. Petrović, I. Jovanović, I. Paunović, S. Putnik, BV Tešić, D. Trifunović- Zamaklar

Klinika za kardiologiju, Klinički Centar Srbije, Medicinski fakultet, Univerzitet u Beogradu

#### **48. Surgical treatment of an aortic dissection in a pregnant woman – case report**

A. Preveden<sup>1,2</sup>, A. Redžek<sup>1,2</sup>, A. Stojić-Milosavljević<sup>1,2</sup>, B. Crnomarković<sup>1,2</sup>, L.S. Oalđe<sup>1,2</sup>

<sup>1</sup>Institute for cardiovascular diseases of Vojvodina, Sremska Kamenica, <sup>2</sup>University of Novi Sad, Medical faculty, Novi Sad

### **MODERNE IMIDŽING METODE U BOLESTIMA SRCA / NOVEL IMAGING METHODS OF HEART DISEASES**

Moderatori: Lj. Jovović (Beograd, RS), D. Trifunović Zamaklar (Beograd, RS)

#### **49. Acute chest pain: the major role of multidetector computed tomography – pulmonary embolism**

M. Dujović, J. Tričković, N. Menković, A. Petković, D. Čosić, D. Mašulović  
Clinical center of Serbia, Center for Radiology and MRI/MDCT Department,,  
Belgrade, Serbia

**50. Acute chest pain: the major role of multidetector computed tomography - acute aortic syndrome**, J.Tričković, M.Dujović, N.Menković, A.Petković, D.Ćosić, D.Mašulović  
Clinical center of Serbia, Center for Radiology and MRI/MDCT Department, Belgrade, Serbia

**51. Uloga magnetne rezonance srca u postavljanju dijagnoze miokarditisa – prikaz slučaja**, S. Hinic<sup>1</sup>, M. Popovic<sup>1</sup>, J. Djokic<sup>1</sup>, J. Saric<sup>1</sup>, S. Prijic<sup>2,3</sup>, B. Crnokrak<sup>1</sup>, B. Milovanovic<sup>1,2</sup>, A. Djokovic<sup>1,2</sup>, N. Ninkovic<sup>1</sup>, B. Todic<sup>1</sup>, M. Zdravkovic<sup>1,2</sup>  
<sup>1</sup>Kliničko-bolnički centar Bežanijska kosa, Beograd, Srbija, <sup>2</sup>Medicinski fakultet Univerziteta u Beogradu, <sup>3</sup>Institut za majku i dete, Beograd, Srbija

**52. Uloga magnetne rezonance u dijagnostikovanju aritmogene displazije desne komore – prikaz slučaja**, S. Hinic<sup>1</sup>, J. Djokic<sup>1</sup>, M. Popovic<sup>1</sup>, J. Saric<sup>1</sup>, S. Prijic<sup>2,3</sup>, B. Crnokrak<sup>1</sup>, B. Milovanovic<sup>1,2</sup>, A. Djokovic<sup>1,2</sup>, N. Ninkovic<sup>1</sup>, B. Todic<sup>1</sup>, M. Zdravkovic<sup>1,2</sup>  
<sup>1</sup>Kliničko-bolnički centar Bežanijska kosa, Beograd, Srbija, <sup>2</sup>Medicinski fakultet Univerziteta u Beogradu, <sup>3</sup>Institut za majku i dete, Beograd, Srbija

**53. Uloga magnetne rezonance srca u dijagnostici apikalne hipertrofične kardiomiopatije - prikaz slučaja**  
S. Hinic<sup>1</sup>, M. Popovic<sup>1</sup>, J. Djokic<sup>1</sup>, J. Saric<sup>1</sup>, S. Prijic<sup>2,3</sup>, B. Crnokrak<sup>1</sup>, B. Milovanovic<sup>1,2</sup>, A. Djokovic<sup>1,2</sup>, N. Ninkovic<sup>1</sup>, B. Todic<sup>1</sup>, M. Zdravkovic<sup>1,2</sup>  
<sup>1</sup>Kliničko-bolnički centar Bežanijska kosa, Beograd, Srbija, <sup>2</sup>Medicinski fakultet Univerziteta u Beogradu, <sup>3</sup>Institut za majku i dete, Beograd, Srbija

**54. Cardial mass – spread of lung carcinoma**  
S. Cirković<sup>1</sup>, Ž. Delić<sup>2</sup>, Ž. Dimitrijević<sup>1</sup>, N. Sretenović<sup>1</sup>  
<sup>1</sup>OB Požarevac, <sup>2</sup>OB Vrbas

**55. Assessment of left atrial appendage flow velocity might be a possible predictor of succesful cardioversion in patients with non-valvular persistent atrial fibrillation - 10-year expirience**, M. Randjelovic, S. Apostolovic, G Koracevic, Z. Perisic, M. Pavlovic, S. Salinger, S. Ciric-Zdravkovic, T Kostic.  
Clinic for Cardiovascular Diseases, Clinical Centre Nis, Serbia

**56. Magnetic resonance imaging in ischemic heart disease**  
M. Spirovski, Diagnostic Imaging Center  
Oncology Institute of Vojvodina, Sremska Kamenica, Serbia

**57. Congenital heart disease: role of MRI in adult population**, M. Spirovski  
Diagnostic Imaging Center, Oncology Institute of Vojvodina, Sremska Kamenica, Serbia

## **58. Uloga imidžing metoda u diferencijalnoj dijagnozi intrakardijalnih masa-prikaz slučaja**

D. Vasić.<sup>1,2</sup>, J. Petrović.<sup>1,2</sup>, K. Anđelković.<sup>1,2</sup>, V. Karadžić.<sup>1,2</sup>, B. Orbović.<sup>1,2</sup>, B. Ivanović.<sup>1,2</sup>

<sup>1</sup> Klinika za kardiologiju, KCS, <sup>2</sup> Medicinski fakultet Univerziteta u Beogradu, Beograd, Srbija

## **59. MDCT karakteristike aneurizme abdominalne aorte i njenih potencijalnih komplikacija**

D. Ćosić, N. Menković, A. Petković, M. Ilić, D. Zorić, J. Tričković, M. Dujović, D. Mašulović  
Centar za radiologiju, Klinički Centar Srbije, Medicinski fakultet, Univerzitet u Beogradu

## **60. Essential diagnostic imaging of acute aortic syndrome**

D. Cvetkovic, M. Kocica, D. Savic, Lj. Soskic, M. Karadzic, F. Vucicevic, D. Lazovic, M. Grujic  
Clinic for Cardiac Surgery, UC Clinical Centre of Serbia

## **61. Cardiovascular imaging in a patient with two pseudoaneurysms after surgical treatment of bivalvular infective endocarditis**

K. Anđelković<sup>1,4</sup>, D. Kalimanovska-Oštrić<sup>1,4</sup>, D. Zamaklar-Trifunovic<sup>1,4</sup>, M. Boričić-Kostić<sup>1,4</sup>, N. Menković<sup>3,4</sup>, S. Matic<sup>1,4</sup>, V. Radojković-Radivojević<sup>1</sup>, V. Karadzic V<sup>1,4</sup>, D. Marković<sup>2,4</sup>, S. Đorđević<sup>2,4</sup>

<sup>1</sup>Cardiology clinic, CCS, Belgrade, Serbia, <sup>2</sup>Clinic for cardiac surgery, CCS, Belgrade, Serbia, <sup>3</sup>Center for radiology and magnetic resonance, CCS, Beograd, Serbia, <sup>4</sup>School of Medicine, University of Belgrade, Belgrade, Serbia

## **62. Relationship between serum adiponectin levels and echocardiographic signs of coronary artery disease**

S. Stojanovic<sup>1</sup>, M. Deljanin Ilic<sup>1</sup>, S. Ilic<sup>1</sup>, B. Ilic<sup>1</sup>, D. Petrovic<sup>1</sup>, S. Djukic<sup>2</sup>,

<sup>1</sup> Clinic for cardiovascular diseases, Institute Niska Banja, <sup>2</sup> Clinic for Hematology, Clinical Centre Kragujevac

## **63. Is left ventricular remodeling in ST-elevated myocardial infarction predictable by early echocardiography?**

S. Tadic<sup>1,2</sup>, R. Jung<sup>1,2</sup>, A. Ilic<sup>1,2</sup>, A. Stojsic-Milosavljevic<sup>1,2</sup>, J. Dejanovic<sup>1,2</sup>, M. Stefanovic<sup>1</sup>, S. Stojsic<sup>1</sup>, M. Sladojevic<sup>1</sup>

<sup>1</sup>Institute of CVD Vojvodina, Sremska Kamenica, <sup>2</sup>Medical Faculty, University of Novi Sad, Serbia

## **64. Atypical presentation of peripartum cardiomyopathy**

A. Ilic, A. Stojsic-Milosavljevic, D. Grkovic, S. Stojsic, M. Stefanovic, S. Tadic, T. Miljkovic, M. Bjelobrk, J. Papovic, A. Milovancev, M. Jarakovic, Dj. Ilic

*Institute for Cardiovascular Diseases of Vojvodina, Sr. Kamenica, University of Novi Sad, Medical Faculty, Institute for Pulmonary Diseases of Vojvodina, Sr. Kamenica, Clinical Centre of Vojvodina, Novi Sad, Department of Obstetrics and Gynecology.*

14:30-16:00 Preporučena sesija/*Recommended session*

**BOLEST GLAVNOG STABLA (LEVE KORONARNE ARTERIJE)  
2017 UUUPSSS!!! ŠTA SVAKI DOKTOR TREBA DA ZNA I KADA  
GA PROBUDE U GLUVO DOBA NOĆI?**

*LEFT MAIN DISEASE 2017- OOOOOPS!!! WHAT EVERY DOCTOR  
SHOULD KNOW EVEN WHEN SHE/HE IS WOKEN UP IN THE MIDNIGHT*

Predsedavajući/ Chairpersons: M. Ostojić (Beograd, RS), T. Kovačević-Preradović,  
B. Stanetić (B. Luka, RS-BIH), Lj. Kos (B Luka, RS-BIH), A. Lazarević, (B Luka, RS-BIH),  
D. Vulić (B Luka, RS-BIH)

**14:30 Uvod u sesiju** (T. Kovačević-Preradović, M. Ostojić, B. Luka, RS-BIH)  
*Introduction to session*

**14:45 Prezentacija slučajeva** (B. Stanetić, Lj. Kos, B. Luka, RS-BIH)  
*Case presentation*

**15:00 Komentarisanje uloge standardnog EKGa u miru i opterećenju**  
(Lj. Kos, B. Luka, RS-BIH)  
*Comments on the role of standard rest and STRESS ECG*

**15:15 Kometarisanje uloge: TTE - CFR, TEE, CT, Scintigrafije**  
(T. Kovačević-Preradović, B. Luka, RS-BIH)  
*Comments on the role of TTE - CFR, TEE, CT and scintigraphy*

**15:30 Komentarisanje uloge: stress eho, IVUS, OCT, FFR, eFR**  
(M. Ostojić, B. Luka, RS-BIH)  
*Comments on the role of stress EHO, IVUS, OCT, FFR eFR*

**15:45 Komentarisanje uloge: Syntax score II i Heart tim**  
(B. Stanetić, M. Ostojić, T. Kovačević-Preradović, B. Luka, RS-BIH)  
*Comments on the role of: Syntax score II and Heart team*

**16:00 Zaključci sesije** (M. Ostojić, T. Kovačević-Preradović, B. Luka, RS-BIH)  
*Session conclusion*

14:30-16:00 *Multimodaliteti imidžinga/Multimodality imaging*

**SAVREMENE MOGUĆNOSTI VIZUALIZACIJE ATEROSKLEROZE  
KORONARNIH ARTERIJA**

*CONTEMPORARY IMAGING OF CORONARY ATHEROSCLEROSIS*

Predsedništvo/*Chairpersons*: F. Civaia (Monaco), A.N. Nešković (Beograd, RS),  
B. Putniković (Beograd, RS)

**14:30 New insight in cardiovascular imaging: the CT point of view**  
(F. Civaia, Monaco)

**14:50 Napredne ehokardiografske tehnike**  
(I. Stanković, Beograd RS)  
*Advances echocardiographic techniques*

**15:05 Kompjuterizovana tomografija**  
(R. Vidaković, Beograd RS)  
*Computed tomography*

**15:20 Invazivna koronarografija**  
(I. Ilić, Beograd RS)  
*Invasive coronarography*

**15:35 Optička koherentna tomografija**  
(N. Jagić, Kragujevac, RS)  
*Optical coherence tomography?*

**15:50 Uloga MSCT u pripremi CTO intevencija na koronarnim krvnim sudovima**  
(J. Šaponjski, Beograd, RS)  
*The role of MSCT in the preparation for coronary artery CTO interventions*

Diskusija / *Discussion*

16:00-17:30 Glavna sesija/Main session

**OD AKUTNOG SRČANOG POPUŠTANJA DO TRANSPLANTACIJA SRCA**  
*FROM ACUTE HEART FAILURE TO HTX: A MULTIMODALITY PUZZLE*

Predsedništvo/*Chairpersons*: C. Bucciarelli-Ducci (Bristol, UK), A.N. Nešković (Beograd, RS), I. Nedeljković (Beograd, RS)

**16:00 Izazovi ehokardiografije akutnog srčanog popuštanja**

(A.N. Nešković, Beograd, RS)

*Challenges in echocardiography for acute heart failure*

**16:15 Magnetna rezonanca srca u srčanoj insuficijanciji**

(C. Bucciarelli-Ducci, Bristol, UK)

*CMR in heart failure*

**16:30 Izazovi ehokardiografije terminalne srčane insuficijencije: da li nam je dovoljna ejekciona frakcija**

(D. Trifunović-Zamaklar, Beograd, RS)

*Challenges in echocardiography for terminal heart failure: is ejection fraction enough?*

**16:45 Procena kandidata za HTx: imidžing plus funkcionalna dijagnostika – jedino pouzdano rešenje** (I. Nedeljkovic, Beograd, RS)

*How to evaluate patient for HTx: imaging plus functional testing- the duo you can count on*

**17:00 Jednogodišnje praćenje pacijenata sa uređajima za potporu leve komore sa kontinuiranim protokom krvi**

(E. Nestorovic, S. Putnik, D. Terzić, N. Milić, M. Milošević, A Janjić, A. Ristić, D. Trifunović, I. Nedeljković, M. Banović, M. Ristić, Belgrade, RS)

*One year follow-up of patients with continuous flow left ventricular assist device*

Diskusija / *Discussion*

16:30-18:00 Sesija za učenje/*Teaching session*

**IMIDŽING U DIFERENCIJALNOJ DIJAGNOZI DISPNEJE**  
*IMAGING IN DIFFERENTIAL DIAGNOSIS OF DISPNEA*

Predstavajući: S. Apostolović (Niš, RS), A. Stojšić-Milosavljević (S Kamenica, RS),  
N. Marković (Beograd, RS)

**16:30 Akutizacija srčane insuficijencije vs. Akutizacija HOBP: klinički ih je teško razlikovati**

(S. Apostolović, Niš, RS)

*Acute heart failure vs acute COPD: Clinical difference*

**16:45 Trombotične mase**

(A. Stojšić-Milosavljević, S. Kamenica, RS)

*Thrombus masses*

**17.00 Akutno opterećenje desnog srca-klinička scenario**

(S. Šalinger Martinović, Niš, RS)

*Acute right ventricular overload - clinical scenario*

**17:15 Tri bolesti u jednoj kliničkoj prezentaciji-ehokardiografija kao rešenje**

(R. Janković Tomašević, Niš, RS)

*Three diseases with the same presentation-echo as solution*

**17:30 Plućna embolija – značaj imidžing metoda u dijagnostici**

(D. Obradović, Sremska Kamenica, RS)

*Pulmonary embolism - multimodality imaging for diagnosis*

Diskusija / *Discussion*

17:30-19:00 DICE sesija

## **INTEGRATIVNI PRITUP U DIJAGNOSTICI KONGENITALNIH ANOMALIJA**

### *DIAGNOSIS OF CONGENITAL HEART DISEASE: INTEGRATIVE APPROACH*

Predsedavajući/*Chairpersons*: J. Somerville (London, UK), F. Civaia (Monaco),  
D. Kalimanovska-Oštrić (Beograd, RS), I. Jovanović (Beograd, RS)

- 17:30 Kongenitalna bolest srca- imidžing determinante preživljavanja**  
(F. Civaia, Monaco)  
*Congenital hearth disease: imaging determinants of survival*
- 17:50 Razumevanje Ebsteinove anomalije**  
(J. Somerville, London, UK)  
*Understanding of Ebstein anomaly*
- 18:10 Imidžing Ebsteinove anomalije**  
(Lj. Jovović, Beograd, RS)  
*Imaging of Ebstein anomaly*
- 18:25 Uloga MRI srca u proceni desne komore kod bolesnika operisanih od Tetralogije**  
(I. Jovanović, Beograd, RS)  
*The role of CMR in the follow up of patients after surgical treatment of Tetrallogia Fallot*
- 18:40 Transkatetersko zatvaranje ductus arteriosusa: problemi i mogućnosti**  
(M. Đukić, Beograd, RS)  
*Transcatheter closure of ductus arteriosus: problems and possibilities*



18:00-19:15 Multimodaliteti imidžinga/*Multimodality imaging*

## **BOLESTI MITRALNOG I TRIKUSPIDNOG ZALISTKA: STALAN IZAZOV**

*MITRAL AND TRICUSPIDAL VALVE DISEASE: PERMANENT CHALLENGE*

Predsedavajući/ Chairpersons: B. Obrenović- Kirćanski (Beograd, RS), S. Putnik (Beograd, RS), V. Ivanović (Sremska Kamenica, RS)

### **18:00 Procena značajnosti i etiologije mitralne mane**

(O. Petrović, Beograd, RS)

*Assessment of severity and etiology of mitral valve pathology*

### **18:15 Hirurške tehnike u rekonstrukciji mitralne valvule**

(S. Putnik, Beograd RS)

*Surgical techniques for mitral valve reconstruction*

### **18:30 Komplikacije kod bolesnika sa ugrađenim veštačkim srčanim zaliscima – uloga ehokardiografije u dijagnostici i lečenju**

(B. Obrenović-Kirćanski, Beograd RS)

*Complication of prosthetic valves- the role of echocardiography in diagnosis and patient management*

### **18:45 Upotreba „COREMATRIX” u rekonstrukciji trikuspidne valvule**

(I. Bilbija, RS)

*COREMATRIX in tricuspid valve reconstruction*

### **19:00 Procena mitralne valvule- 4D ehokardiografija**

(B. Radišić, A. Stojšić-Milosavljević, S Kamenica, RS)

*Mitral valve assessment - 4D echo*

### **20.00 Večera za predavače/ Faculty Dinner (Hotel Crowne Plaza)**

08:30-10:00 Multimodaliteti imidžinga/*Multimodality imaging*

Glavna sesija/Main Session

**IMIDŽING MIOKARDNE ISHEMIJE**  
*IMAGING MYOCARDIAL ISCHEMIA*

Predsedavajući/Chairpersons: C. Bucciarelli-Ducci (Bristol, UK), J. Stepanović (Beograd, RS), A. Đorđević-Dikić (Beograd, RS)

**08:30 Magnetna rezonanca srca u ishemijskoj bolesti srca**  
(C. Bucciarelli-Ducci, Bristol, UK)  
CMR in ischemic heart disease

**08:50 Više lica ishemijske: Ehokardiografija 3 u 1**  
(A. Đorđević-Dikić, Beograd, RS)  
Multiple faces of ischemia: echocardiography 3 in 1

**09:05 Miokardni mostovi: Savremeno razumevanje patofiziologije, imidžing dijagnostika i terapija**  
(S. Aleksandrić, Beograd, RS)  
*Imaging myocardial bridging: How to handle*

**09:20 Stres ehokardiografija: Da li je dovoljan poremećaj segmentne kinetike?**  
(V. Giga, Beograd, RS)  
*Stress echocardiography: What to add to wall motion abnormalities?*

**09:35 Uloga CT koronarografije u koronarnoj bolesti**  
(N. Komazec, S Kamenica, RS)  
*CCT coronary angiography*

8:30-10:00 Preporučena sesija /Recommended session

**ŠTA KARDIOHIRURG ŽELI DA ZNA? KARDIOVASKULARNI  
IMIDŽING U PREOPERATIVNOJ PROCENI BOLESNIKA**

*WHAT DOES CARDIAC SURGEON WANT TO KNOW? CARDIOVASCULAR  
IMAGING IN PREOPERATIVE ASSESSMENT OF PATIENTS*

Predsedavajući/Chairpersons: P. Otašević (Beograd, RS), I. Stojanović (Beograd, RS),  
S. Putnik (Beograd, RS)

**08:30 Invazivni vaskularni imidžing u proceni težine stenoza koronarnih  
arterija**

(D. Topić, Beograd, RS)

*Invasive vascular imaging in the assessment of coronary artery stenosis severity*

**08:45 Da li je ovaj zid miokarda živ? Načini procene vijabilnosti miokarda i  
njihov klinički značaj**

(P. Otašević, Beograd, RS)

*Is this myocardium still alive? Clinical importance of multimodality assessment  
of myocardial viability*

**09:00 Šta treba analizirati kod mitralne regurgitacije? Bolesnika, mitralni  
zalistak ili hirurga?** (S. Bošković, Beograd, RS)

*What should we assess in mitral regurgitation? Patient, mitral valve or cardiac  
surgeon?*

**09:15 Uloga kompjuterizovane tomografije u proceni bolesnika pre kardi-  
ohirurških procedura**

(V. Kecmanović, Beograd, RS)

*CCT in the assessment of patients before surgical procedures*

**09:10 Bolest karotidnih arterija i postoperativni oporavak kod bolesnika  
nakon kardiohirurgije**

(A. Vulin, S. Kamenica, RS)

*Carotid artery disease and postoperative outcome of patient undergoing  
coronary artery bypass grafting*

11:00-12:45 Preporučena sesija/*Recommended session*

**VIŠESTRUKÉ VIZUALIZACIONE TEHNIKE U BOLESTIMA  
AORTNOG ZALISTKA**

*MULTIMODALITY IN AORTIC VALVE DISEASE*

Predsedništvo/Chairpersons: D. Kalimanovksa-Ostrić (Beograd, RS),  
M. Nedeljkoivic (Beograd, RS), A. Varga (Segedin, HU)

**11:00 Valvularne srčane mane u XXI veku**

(D. Kalimanovska-Oštrić, Beograd, RS)

*Valvular heart disease in XXI century*

**11:18 Značaj 3D ehokardiografije u proceni morfoloških i funkcionalnih  
karakteristika aortne valvule**

(Z. Mladenović, Beograd, RS)

*3D echocardiography for morphological and functional assessment of aortic  
valve*

**11:36 Više lica aortna stenozé- dijagnostički i terapijski izazov**

(A. Varga, Segedin, HU)

*Many faces of aortic stenosis - diagnostic and therapeutic challenges*

**12:02 Asimptomatska aortna stenozá - intervenisati ili ne?**

(M. Banović, Beograd, RS)

*Asymptomatic aortic stenosis: to intervene or not?*

**12:20 Perkutana zamena stenozirane aortne valvule - proširenje indikacija**

(M. Nedeljkoivic, Beograd, RS)

*Percutaneous replacement of stenotic aortic valve - extended indications*

11:00-12:30 Multimodaliteti imidžinga/*Multimodality imaging*

**KADA JE MAGNETNA REZONANCA JEDINI PUT DO DIJAGNOZE**  
*CMR AS THE ONLY CHOICE FOR DIAGNOSIS*

Predsedavajući/*Chairpersons*: M. Zdravković (Beograd, RS), S. Hinić (Beograd, RS),  
S. Prijić (Beograd, RS)

- 11:00 ARVD sa VT i gubitkom svesti kao prvim manifestacijama bolesti - prikaz slučaja** (S. Hinić, Beograd, RS)  
*ARVD: VT and loss of conscious as a first symptome of the disease - case report*
- 11:15 Sekundarna kardijalna amiloidoza sa dijastolnom srčanom insuficijencijom - prikaz slučaja** (N. Ninković, Beograd RS)  
*Secondary cardiac amyloidosis with diastolic heart failure - case report*
- 11:30 Atipicna apikalna hipertroficna CMP sa bolom u grudima, visoko pozitivnim ergo testom i negativnom koronarografijom**  
(J. Šarić, Beograd, RS)  
*Atypical apical hypertrophic CMP with chest pain, positive stress ECG and negative coronary angiography*
- 11:45 Procena perfuzije i transmuralnog vijabiliteta miokarda kod bolesnika nakon infarkta miokarda - prikaz slučaja** (D. Jović, Beograd, RS)  
*Myocardial perfusion and viability assessment in patients after MI - case report*
- 12:00 Fokalni miiokarditis kod mladog pacijenta sa visoko pozitivnim troponinom i normalnom EF** (J. Gavrilović, Beograd, RS)  
*Focal myocarditits in young patient with elevated troponoin normal EF*
- 12:15 NMR srca kao put do dijagnostike autoimunog oboljenja - prikaz slučaja** (A. Đoković, Beograd, RS)  
*CMR as a diagnostic tool for autoimmune disease - case report*
- 12:30-13:00** Pauza za ručak / *Lunch break*

13:00-14:30 Klinički seminar/*Clinical focus session*

**IMIDŽING U ARITMIJAMA I SRČANOJ INSUFICIJENCIJI.**  
**ZAJEDNIČKA SESIJA RG ZA KARDIOVASKULARNI IMIDŽING SR-**  
**BIJE KARDIOLOŠKE SEKCIJE SRPSKOG LEKARSKOG DRUŠTVA**  
*MULTIMODALITY IMAGING IN ARRHYTHMIA. JOINT SESSION WITH*  
*CARDIOLOGY SECTION OF SERBIAN MEDICAL SOCIETY*

Predsedavajući/Chairpersons: B. Ivanović (Beograd, RS), D. Trifunović- Zamaklar (Beograd, RS), Z. Mladenović (Beograd, RS)

**13:00 Ehokardiografija u proceni tromboembolijskog rizika kod bolesika sa atrijalnom fibrilacijom** (J. Kocijančić- Marić, Beograd, RS)

*Echocardiography for the assessment of thromboembolic risk in patients with atrial fibrillation*

**13:18 3D ehokardiografija proceni morfoloških i funkcionalnih karakteristika aurikule leve pretkomore** (Z. Mladenović, Beograd, RS)

*3D echocardiography for the assessment of morphological and functional characteristics of left atrial appendage*

**13:36 CT srca u planiranju i izvođenju elektrofizioloških procedura: koje informacije su potrebne elektrofiziologu?** (M. Marinković, Beograd, RS)

*Cardiac CT for electrophysiological procedure: what electrophysiologist needs to know?*

**13:54 Značaj kombinovanja višestrukih vizualizacionih modaliteta u dijagnozi aritmogene displazija desne komore** (O. Petrović, Beograd, RS)

*Importance of non invasive multimodality imaging in diagnosis of arrhythmogenic right ventricular cardiomyopathy*

**14:12 Resinhronizaciona terapija u srčanoj insuficijenciji: kome i kada?** (M. Petrović, Beograd)

*Cardiac resynchronization therapy: who and when?*

13:00-14:30 Klinički seminar/ *Clinicaly focused session*

**ZAJEDNIČKA SESIJA UDRUŽENJA SPORTSKE KARDIOLOGIJE  
SRBIJE, UDRUŽENJA ZA MEDICINU SPORTA SRBIJE I  
ANTIDOPING AGENCIJE SRBIJE**

*JOINT SESSION OF ASSOCIATION OF SPORT CARDIOLOGY OF SERBIA,  
SPORTS MEDICINE ASSOCIATION OF SERBIA AND ANTI-DOPING  
AGENCY OF SERBIA*

Predsedništvo/*Chairperons*: I. Nedeljković (Beograd, RS), N. Dikić (Beograd, RS),  
M. Anđelković (Beograd, RS)

**13:00 Da li je naprasna srčna smrt kod sportista još uvek problem**

(N. Dikić, Beograd, RS)

*Is sudden cardiac death in athletes still a problem?*

**13:15 Diferencijalna dijagnoza sportkog od patološkog remodelovanja  
leve komore** (I. Nedeljković, Beograd, RS)

*Differential diagnosis of athlete's heart from pathological remodelling of  
the left ventricle*

**13:30 Kardiovaskularni efekti dopinga i performance-enhancing**

(M. Anđelković, Beograd RS)

*Cardiovascular effects of performance-enhancing and doping substances*

**13:45 Detekcija miokardne ishemije I delineacija koronarne anatomije  
kod sportisa** (V. Giga, Beograd RS)

*Detection of myocardial ischaemia and delineation of coronary anatomy in  
athletes*

**14:00 Desne srčane šupljine i funkcija kod sportista**

(M. Banović, Beograd, RS)

*Right ventricular chambers and function in Athletes*

**14:30-15:00 Pauza / Break**

15:00-16:30 Preporučena sesija/*Recommended session*

**IMIDŽING ATEROSKLEROZE I MIKROCIRKULACIJE**  
*IMAGING ATHEROSCLEROSIS AND MICROCIRCULATION*

Predsedavajući/ *Chairpersons*: J. Stepanović (Beograd, RS), B. Beleslin (Beograd, RS),  
D. Šobić-Šaranović (Beograd, RS)

**15:00 Neinvazivna ehokardiografska procena: Mesto u preporukama**  
(A. Đorđević-Dikić, Beograd, RS)  
*Noninvasive echocardiographic assessment: Current guidelines*

**15:20 Slaganje invazivne i neinvazivne metode: istine i zablude**  
(B. Beleslin, Beograd, RS)  
*Truth and misconceptions: Invasive and noninvasive techniques*

**15:40 Imaging aterosklerotskog plaka**  
(D. Orlić, Beograd, RS)  
*Imaging in atherosclerosis*

**16:00 SPECT i PET u multimodaliti ispitivanju: od zlatnog standarda do primene u kliničkoj praksi**  
(D. Šobić-Šaranović, Beograd, RS)  
*SPECT and PET multimodality imaging: from the "gold standard" to clinical tool*

Diskusija / *Discussion*



15:00-16:30 *DICE*

**ZAGONETNI SLUČAJEVI SA KARDIOHIRUGIJE/**  
*INTERESTING CASES FROM CARDIOSURGERY*

Predsedavajući/*Chairpersons*: Lj. Jovović (Beograd, RS), S. Mićović (Beograd, RS),  
I. Stojanović (Beograd, RS)

**15:00 Prikaz slučaja 1** (D. Košević)  
*Case 1*

**15:15 Prikaz slučaja 2** (M. Vuković)  
*Case 2*

**15:30 Prikaz slučaja 3** (B. Borzanović)  
*Case 3*

**15:45 Prikaz slučaja 4** (S. Trajić)  
*Case 4*

**16:00 Prikaz slučaja 5** (D. Dekić)  
*Case 5*

*Diskusija / Discussion*

16:30-17:30 Multimodaliteti imidžinga/Multimodality imaging

**INVAZIVNI I NEINVAZIVNI IMIDŽING U HRONIČNOJ KORONARNOJ  
I KAROTIDNOJ BOLESTI**

*INVASIVE AND NON INVASIVE IMAGING IN CHRONIC CORONARY AND  
CAROTID DISEASE*

Predstavajući /*Chairpersons*: B. Beleslin (Beograd, RS), M. Čanković  
(S. Kamenica, RS), V. Ivanović (S. Kamenica, RS)

**16:30 Upotreba FFR-a i OCT-a u kliničkoj praksi**

(M. Čanković, S. Kamenica, RS)

*FFR and OCT in clinical practise*

**16:45 Magnetna rezonanca u ishemijskoj bolesti srca**

(M. Spiroski, S. Kamenica, RS)

*CMR in ischemic heart disease*

**17:00 Perfuziona scintigrafija miokarda u proceni postojanja koronarne  
bolesti srca kod pacijenata sa tipom 2 dijabetesa i nedijabetičara**

(A. Peter, S. Kamenica, RS)

*SPECT in detection of CAD in T2DM patients*

**17:15 Miokardni perfuzioni Tc-99m MIBI SPECT imidžing u proceni potrebe  
dalje revaskularizacione strategije u pacijenata sa graničnom  
stenozom koronarnih arterija**

(S. Lučić, S. Kamenica, RS)

*Tc-99m SPECT in assessment of revascularization strategy in patients with  
intermediate stenosis*

16:30-17:30 Preporučena sesija/*Recommended session*

## **KARDIO-ONKOLOGIJA**

### *CARDIO-ONCOLOGY*

Predsedništvo/Chairpersons: B. Ivanović (Beograd, RS), S. Ćirić (Niš, RS),  
J. Dejanović (Sremska Kamenica, RS)

#### **16:30 Kardiovaskularne komplikacije onkološke terapije**

(S. Ćirić, Niš, RS)

*CV complications of cancer therapy*

#### **16:45 Ehokardiografija u detekciji hemioterapijom indukovane kardiotsičnosti**

(B. Ivanović, Beograd, RS)

*Echocardiography in detection of chemotherapy induced cardiotoxicity*

#### **17:00 Kalcijum scoring indeks kao predictor asimptomatske ateroskleroze**

(M. Dikić, Beograd, RS)

*Ca score index as a predictor of asymptomatic atherosclerosis*

#### **17:15 Skrining radioterapijom indukovane bolesti srca**

(J. Dejanovic, S. Kamenica, RS)

*Screening of radiotherapy induced heart disease*

#### **17.30-18.00 ZATVARANJE KONGRESA / Closing ceremony**

**Sala 1+ Sala 2**



# Koračajte slobodno!

## Flusso<sup>®</sup>

cilostazol

**50 mg**

JKL 1068558

**100 mg**

JKL 1068557

**30 tableta**



**Cilostazol – selektivni inhibitor fosfodiesteraze 3**

Prilikom propisivanja leka, prethodno pročitajte kompletan tekst Sažetka karakteristika leka Flusso<sup>®</sup>. Režim izdavanja leka: Lek se može izdavati samo na lekarski recept. BROJ I DATUM PRVE DOZVOLE za lek Flusso<sup>®</sup> 30x50 mg 515-01-03406-14-001 od 18.06.2015. Za lek Flusso<sup>®</sup> 30x100 mg 515-01-03407-14-001 od 18.06.2015. DATUM REVIZIJE TEKSTA: April, 2015.

svako dobro  **Hemofarm**  
član STADA grupe



## INDEKS PRESEDAVAJUĆIH / INDEX OF CHAIRPERSONS

**Prezime / Surname**                      **Strana u programu / Page in the programme**

### **A**

Anđelković M.                      55  
Apostolović S.                      47  
Ašanin M.                            20, 30  
Athanasopoulos G.                17

### **B**

Beleslin B.                            20, 56, 58  
Boričić Kostić M.                40  
Bucciarelli-Ducci C.               30, 46, 50

### **C**

Civaia F.                              45, 48

### **Č**

Čanković M.                        58

### **Ć**

Ćirić S.                                59

### **D**

Dejanović J.                        59  
Dekleva M.                         24, 34  
Deljanin-Ilić M.                    22, 31  
Dikić N.                               55

### **Đ**

Đorđević Dikić A.                36, 50

### **G**

Giga V.                                36  
Gilbert H.                            19, 20

### **H**

Hinić S.                               53

### **I**

Ivanović B.                         19, 54, 59  
Ivanović V.                         49, 58

## **J**

Jovanova S.	29
Jovanović I.	32, 48
Jovović Lj.	28, 33, 42, 57

## **K**

Kalimanovska Oštrić D.	17, 28, 32, 48, 52
Karađorđević K.	21
Kasprzak J.	14
Kos Lj.	44
Kostovska Srbinovska E.	29
Kovačević Preradović T.	44
Krljanac G.	18

## **L**

Lalić N.	21
Lazarević A.	27, 44
Lončar Z.	21
Lović D.	27

## **M**

Maksimović R.	23, 30
Marković N.	47
Mavrogeni S.	23, 30
Mićović S.	57
Mladenović Z.	25, 54

## **N**

Nedeljković I.	20, 22, 46, 55
Nedeljković M.	52
Nešković A.N.	45, 46

## **O**

Obrenović Kirćanski B.	19, 40, 49
Ostojić M.Č.	20, 44
Otašević P.	51

## **P**

Pavlović M.	18, 26, 33
Potpara T.	31
Prijjić S.	53
Putnik S.	49, 51
Putniković B.	33, 45

**R**

Radovanović Radosavljević M.	18
Ristić A.D.	23, 29, 34
Ristić-Angelkov A.	25

**S**

Sfikakis P.	23
Sicari R.	24
Somerville J.	28, 48
Srdanović I.	27
Stanetić B.	44
Stepanović J.	21, 23, 30, 31, 50, 56
Stojanović I.	51, 57
Stojšić Milosavljević A.	22, 25, 47
Sutherland G.	32

**Š**

Šobić Šaranović D.	56
--------------------	----

**T**

Trifunović Zamaklar D.	26, 42, 54
------------------------	------------

**V**

Varga A.	52
Vujisić-Tešić B.	17, 21, 24, 26
Vulić D.	44

**Z**

Zdravković M.	53
---------------	----

**W**

Williamson E.	30
---------------	----

## INDEKS AUTORA / INDEX OF AUTHORS

**Prezime / Surname**                      **Strana u programu / Page in the programme**

### A

Aleksandrić S.	36, 37, 38, 39, 50
Aleksić N.	40
Anđelković K.	28, 43
Anđelković M.	55
Anđić M.	38
Antić G.	40
Antova E.	37, 40
Apostolović S.	42, 47
Ašanin M.	36
Athanasopoulos G.	17

### B

Banović M.	34, 38, 39, 46, 52, 55
Beleslin B.	36, 37, 38, 39, 56
Bilbija I.	40, 49
Bisenić V.	40
Bjelobrk M.	43
Blagojević D.	40
Boričić Kostić M.	26, 35, 40, 43
Borzanović B.	34, 57
Boševski M.	37, 40
Bošković N.	36, 37, 38, 39
Bošković S.	51
Bucciarelli-Ducci C.	30, 46, 50
Burazor I.	38

### C

Civaia F.	45, 48
Crnokrak B.	42
Crnomarković B.	40, 41
Cvetinović N.	38
Cvetković D.	17, 43

### Č

Čanković M.	58
Čarapić V.	35
Čubrilo M.	40



**Ć**

Ćirić Zdravković S.	42, 59
Ćirković S.	34, 35, 40, 42
Ćosić D.	41, 43

**D**

Dedić S.	36, 37
Dejanović D.	40
Dejanović J.	43, 59
Dekić D.	28, 57
Dekleva M.	24, 31, 34, 35
Delić Ž.	34, 35, 40, 42
Deljanin-Ilić M.	22, 35, 43
Dikić M.	59
Dikić N.	55
Dimitrijević S.	34
Dimitrijević Ž.	34, 42
Dobrić M.	36, 37, 38, 39
Dolamić B.	35
Draganić G.	41
Dubois M.	38
Dujović M.	41, 43

**Đ**

Đikić D.	40
Đokić J.	40, 42
Đokić O.	34, 41
Đoković A.	40, 42, 53
Đorđević Dikić A.	36, 37, 38, 39, 50, 56
Đorđević S.	43
Đukić M.	28, 48
Đukić S.	43
Đurić P.	37
Đurović J.	39

**G**

Gavrilović J.	53
Giga V.	36, 37, 38, 39, 50, 55
Gilbert H.	19
Glamočanin D.	34, 40
Grković D.	43
Grujić G.	34
Grujić M.	43
Gudelj O.	37

## H

Hinić S. 40, 42, 53

## I

Ilić A. 22, 34, 38, 43

Ilić B. 43

Ilić Đ. 43

Ilić I. 45

Ilić M. 43

Ilić S. 43

Ishiguro H. 41

Ivanov I. 27

Ivanović B. 19, 43, 59

Ivanović N. 35

Ivanović V. 18

## J

Jagić N. 45

Janjić A. 34, 46

Janjićijević J. 41

Janković N. 40

Janković Tomašević R. 47

Jaraković M. 43

Jevremović D. 34

Jevšnik N. 38

Jovanova S. 29

Jovanović I. 48

Jovanović Iv. 26, 36, 37, 41

Jović D. 53

Jović Z. 37

Jovović Lj. 28, 33, 41

Jung R. 37, 43

## K

Kalimanovska Oštrić D. 17, 43, 48, 52

Karadžić M. 43

Karadžić V. 43

Karamarković N. 40

Kawamoto H. 41

Keča Z. 38

Kecmanović V. 51

Klašnja S. 40

Kočica M. 43

Kocijančić Marić J.	37, 54
Kojičić M.	34
Komazec N.	50
Končar I.	17
Koračević G.	42
Kos Lj.	44
Košević D.	57
Kostić J.	35
Kostić T.	42
Kostovska Srbinovska E.	29
Kovačević A.	38
Kovačević Preradović T.	44
Krljanac G.	18, 36
Krstić I.	35

## **L**

Lazarević A.	27, 41
Lazović D.	43
Lončar G.	24, 38
Lović D.	27
Lučić M.A.	37
Lučić S.	37, 58

## **M**

Macanović M.	35
Maksimović R.	30
Marinković D.	35
Marinković M.	54
Marković N.	24
Marković S.	38
Marković Sl.	39
Mašulović D.	41, 43
Matejić Gaćeša K.	39
Matić M.	28
Matić S.	43
Matković M.	40
Matović D.	36
Matunović R.	37
Mavrogeni S.	23, 30
Menković N.	17, 41, 43
Mićović S.	41
Milašinović G.	32

Milić N.	34, 46
Miljković T.	25, 43
Milošević M.	34, 46
Milovančev A.	34, 35, 43
Milovanović B.	40, 42
Mitevska I.	40
Mitomo S.	41
Mladenović Z.	25, 52, 54
Momčilov Popin T.	38
Morača M.	38
Mrdović I.	36
Mudrenović V.	40

## **N**

Naganuma T.	27, 41
Nakamura S.	41
Nakao T.	41
Nedeljković Arsenović O.	40
Nedeljković I.	22, 34, 36, 37, 39, 46, 55
Nedeljković M.	52
Neskovic A.N.	33, 46
Nestorović E.	34, 40, 46
Nikčević G.	35
Nikolić A.	34, 41
Ninković N.	40, 42, 53

## **O**

Oalđe L.S.	40, 41
Obradović D.	47
Obradović S.	37
Obrenović Kirćanski B.	19, 49
Orbović B.	43
Orlić D.	39, 56
Ostojić M.Č.	39, 44
Ostojić Ma.	36
Ostojić Ml.	36
Ostojić P.	23
Otašević P.	51

## **P**

Paunović I.	37, 41
Pavić Poljak J.	35
Pavlović M.	18, 42

Payot L.	38
Papović J.	43
Perišić Z.	42
Peter A.	37, 58
Petković A.	41, 43
Petrović D.	43
Petrović I.	40
Petrović J.	43
Petrović M.	35, 40, 41, 54
Petrović M.T.	36, 37, 38, 39
Petrović O.	26, 41, 49, 54
Pivljanin M.	39
Pletikosić I.	40
Popin S.	38
Popov T.	29, 38
Popović Lisulov D.	40
Popović M.	42
Potpara T.	31
Preveden A.	41
Prijjić S.	42
Puškar S.	34
Putnik S.	34, 40, 41, 46, 49

## R

Radenković A.	41
Radišić B.	40, 49
Radivojević N.	39
Radojković Radivojević V.	43
Rajić D.	36
Rakočević I.	36, 37, 39, 41
Ranđelović M.	42
Raspopović S.	50
Redžek A.	41
Ristić A.D.	23, 29, 34, 46
Ristić M.	34, 46
Ristić Ma.	39
Ristić-Angelkov A.	25

## S

Sakač D.	35
Savić D.	40, 43
Savić L.	36
Sfikakis P.	23

Sicari R.	24
Simić D.	40
Simonović D.	22
Sladojević M.	38, 43
Sladojević S.	38
Somerville J.	48
Spasić M.	37
Spirovski M.	42, 58
Srbinovska E.	37, 40
Srdanović I.	34, 35, 38, 40
Srdić M.	18, 36
Sretenović N.	40, 42
Stanetić B.	44
Stanić S.	41
Stanković G.	36, 37
Stanković I.	33, 40, 45
Stefanović M.	24, 34, 35, 37 a, b, c, 38, 43
Stepanović J.	31, 36, 37, 38, 39 a, b
Stevanović A.	24, 35
Stevović S.	38
Stojanović S.	43
Stojšić Milosavljević A.	34, 35, 37, 38, 40, 41, 43, 47, 49
Stojšić S.	37, 38, 43
Sutherland G	32

## Š

Šalinger Martinović S.	42, 47
Šaponjski J.	39, 45
Šarić J.	40, 42, 53
Šobić Šaranović D.	19, 56
Šoškić Lj.	43

## T

Tadić S.	18, 25, 34, 37, 38, 43
Terzić D.	34, 46
Tešić M.	36, 37, 38, 39
Todić B.	42
Todorović M.	34
Tomić Dragović M.	26, 35, 41
Tomić S.	34, 41
Tončev D.	38
Topić D.	51
Trajić S.	57

Tričković J.	41, 43
Trifunović Zamaklar D.	19, 23, 34, 35, 36, 37, 39, 41, 43, 46
Tutuč V.	41

## **U**

Unić Stojanović D.	34, 41
--------------------	--------

## **V**

Varga A.	52
Vasić D.	43
Vidaković R.	45
Vraneš D.	25
Vrbić S.	35
Vučičević F.	43
Vujisić Tešić B.	41
Vukčević V.	37
Vukčević Milošević G.	35
Vukobrat B.	41
Vuković A.	36
Vuković M.	57
Vulin A.	35, 51

## **Z**

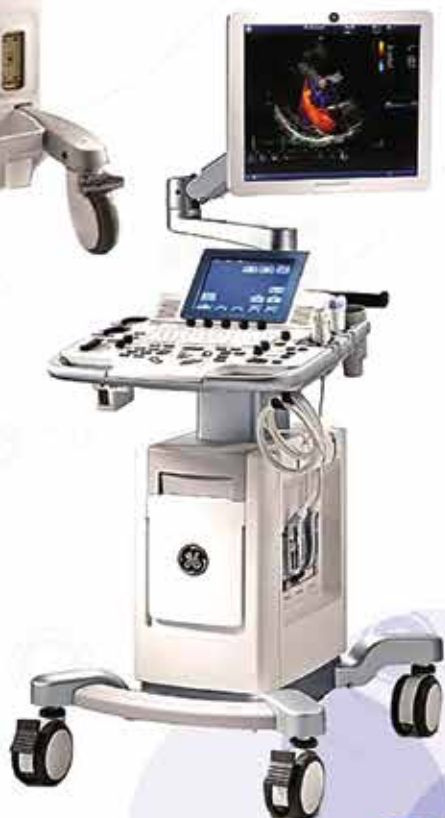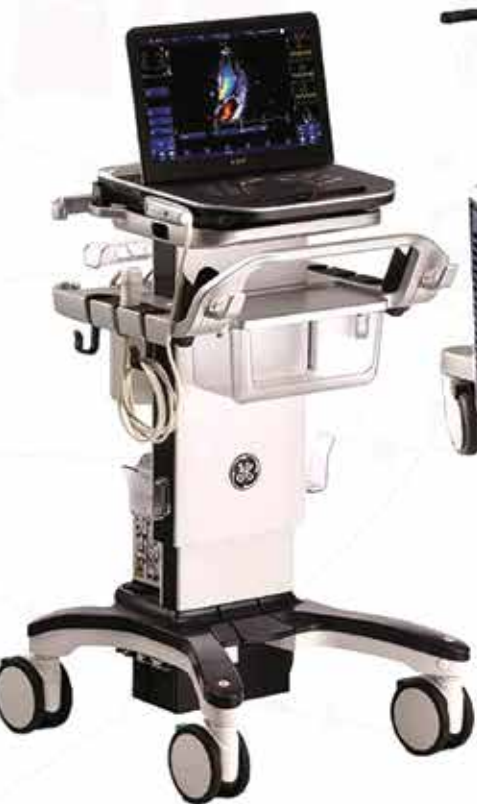Zdravković M.	40, 42
Zorić D.	43

## **W**

Williamson E.	30, 32
---------------	--------



GE Healthcare



# MD Imaging

Authorised GE Healthcare Ultrasound  
Distributor for Serbia & Montenegro

Email: [office@mdimaging.rs](mailto:office@mdimaging.rs)  
Kontakt: 011/30 88 500

